· 实验研究 ·

改良视网膜铺片联合免疫荧光染色技术在氧诱导视网膜病变模型中的应用

李蓉　姚国敏　王小娣
710077 西安医学院第一附属医院眼科
通信作者：李蓉，Email：rechelrong198222@163.com
DOI：10.3760/cma.j.issn.2095-0160.2016.12.005

【摘要】 **背景** 氧诱导视网膜病变（OIR）动物模型的视网膜铺片是缺血性视网膜病变研究的有用工具。OIR 大鼠或小鼠的幼鼠视网膜面积小且厚，采用传统方法先剪开视网膜再进行铺片实际操作难度较大，影响了对实验结果的定量分析。 **目的** 探讨一种易操作、稳定性好的鼠视网膜铺片联合免疫荧光染色技术。 **方法** 采用随机数字表法将 40 只出生后<6 h 的 SD 大鼠随机分为 OIR 模型组和正常对照组，OIR 模型组幼鼠与母鼠一起以 24 h 的时间间隔交替在体积分数 80% 高氧环境或 21% 常氧环境中喂养 14 d，正常对照组大鼠在常氧环境中喂养。于喂养至 14 d 时摘除眼球并剥离视网膜，对完整的视网膜先行谷氨酰胺合成酶（GS）-isolectin B4 染色，然后展平视网膜铺片并呈放射状切为 4 瓣，并于荧光显微镜下拍照，应用 Adobe Photoshop CS3 图像分析软件系统进行图像拼接处理，获得全视网膜血管图像，采用软件测量每张完整视网膜铺片图像中无血管区及整个视网膜的像素值，最后计算无血管区的像素百分比进行无灌注区严重程度分析。 **结果** 采用先行视网膜血管免疫荧光染色再放射状切开视网膜的方法可见视网膜结构完整，展开的视网膜铺片平整，视网膜全周均可见锯齿缘结构。视网膜血管呈强的绿色荧光，血管分支清晰可见，而视网膜的背景绿色荧光较弱。正常对照组大鼠视网膜铺片显示其血管基本发育完全，OIR 模型组大鼠视网膜铺片可显示中央视盘旁无毛细血管区及周边大片无血管区形成。 **结论** 采用先行视网膜血管免疫荧光染色再放射状切开视网膜的方法制备视网膜铺片简便、易行，较传统的视网膜铺片法更容易确保视网膜结构的完整性，有利于 OIR 模型视网膜血管形态学的观察和分析。

【关键词】 视网膜血管/病理；氧/毒性；新生动物；SD 大鼠；氧诱导视网膜病变；视网膜铺片

基金项目： 国家自然科学基金项目（81500726）；陕西省教育厅自然科学基金项目（15JK1624）；西安医学院第一附属医院自然科学基金项目（XYFY2013-04）

Application of modified retinal flatmount combined with immunofluorescence staining in oxygen-induced retinopathy model

Li Rong, Yao Guomin, Wang Xiaodi
Department of Ophthalmology, The First Affiliated Hospital of Xi'an Medical University, Xi'an 710077, China
Corresponding author: Li Rong, Email: rechelrong198222@163.com

[**Abstract**] **Background** Retinal flatmount of oxygen-induced retinopathy (OIR) animal models is a useful tool in the study of ischemic retinopathy. The retinas of OIR of rat or mouse pups were small and thick and difficult in operating of conventional preparation and quantitative analysis of retinal flatmounts. **Objective** This study was to explore an easy and stable operating method of retinal flatmount combined with immunofluorescence staining in rodent. **Methods** Forty <6-hour-old SD rat pups were randomly assigned to OIR model group and normal control group. The pups were raised with nursing mothers in hyperoxia environment (80%) and normal oxygen environment (21%) alternately at a 24-hour interval for 14 days in the OIR model group, and the pups were raised in the room air for 14 days in the normal control group. The eyeballs of the rats were extracted to isolate the retinas intactly. The retinas were stained with glutamine synthetase (GS)-isolectin B4 firstly and then expanded into flatmounted and cut into 4 petals radially. Adobe Photoshop CS3 imaging analysis system was used to match the pictures into entire retinal vascular images and analyzed under the fluorescence microscope. The pixel values of retinal avascular areas and the entire retina were quantified by this system. The percentage of avascular areas to the entire retina was calculated to analyze the severity of non-perfusion areas. The use and care of the animals complied with the Regulations for the Administration of Affair Concerning Experimental Animals by State Science and Technology Commission. **Results** An intact and smooth retinal flatmount could be obtained by firstly staining method. Ora serrata structure was seen surrounding the whole retina. Strong green fluorescence was exhibited in retinal vessel net with clearly visible vascular branches; while the background fluorescence was weaker. Fully developed blood vessels were displayed in the retinas of the normal control group. Non-capillary areas around the central optic disk and large peripheral avascular areas could be seen in the retinal flatmounts of OIR models. **Conclusions** The preparation of retinal flatmount is easy

版权所有 违者必究　Q2xvdWRWZXJzaW9uLQo?

and feasible by first immunofluorescence staining for retinal vessels followed by radially cutting of retina. This method of retinal flatmount can ensure the integrity of retinal vascular system and it is available for the observation and evaluation of retinal vascular structure in OIR models.

[**Key words**]　Retinal vessels/pathology; Oxygen/toxicity; Animals, newborn; Rats, Sprague-Dawley; Retinopathy, oxygen-induced; Retinal flatmount

Fund program: National Natural Science Foundation of China (81500726); Natural Science Foundation of Shanxi Province (15JK1624); Natural Science Foundation of Affiliated First Hospital of Xi'an Medical University (XYFY2013-04)

缺血性视网膜病变,如视网膜静脉阻塞、糖尿病视网膜病变(diabetic retinopathy, DR)、早产儿视网膜病变(retinopathy of prematurity, ROP)等,是一类临床常见的复杂眼病,严重者因视网膜新生血管的形成导致视网膜出血和牵拉性视网膜脱离,引起视力下降,甚至致盲[1-2],临床上尚无十分安全、有效的治疗方法。因此,研究缺血性视网膜病变的发病机制、预防视网膜新生血管生成以及开发有效的治疗药物成为当前研究的热点。缺血性视网膜病变的发病机制尚未完全阐明,目前认为与多种因素的共同作用有关。大鼠和小鼠氧诱导视网膜病变(oxygen-induced retinopathy, OIR)是研究缺血性视网膜病变的常用动物模型。视网膜铺片技术联合血管免疫荧光染色是一种观察视网膜血管的研究方法,可以清楚地观察视网膜毛细血管的结构、走行和分布,还可对视网膜无灌注区的面积、新生血管区面积等进行定量分析。但是相关研究中所用幼鼠的视网膜较小,组织较厚,实际操作难度较大,常导致视网膜组织缺损、展片困难、染色后血管结构模糊、难以定量分析等问题,直接影响对结果的正确分析。本研究拟建立一种相对稳定、重复性好的视网膜铺片联合血管染色技术,以期为视网膜血管性病变的形态学研究和定量分析提供新的途径。

1　材料与方法

1.1　材料

1.1.1　实验动物　清洁级新生 SD 大鼠 40 只及哺乳母鼠 4 只(西安医学院实验动物中心提供),母鼠自由饮水、进食,幼鼠自由哺乳,动物饲养环境为光/暗周期 12 h/12 h,背景噪音(40±10) dB,室温 20 ~ 24 ℃。实验动物的使用和饲养符合国家科学技术委员会颁布的《实验动物管理条例》。

1.1.2　主要试剂及仪器　戊巴比妥钠、牛血清清蛋白(bovine serum albumin, BSA)、聚乙二醇辛基苯基醚(Triton X-100)(美国 Sigma 公司);谷氨酰胺合成酶(glutamine synthetase, GS)-isolectin B4(美国 Vector 公司)。眼科剪、弯镊、角巩膜剪、虹膜恢复器、维纳斯剪、显微有齿镊、显微无齿镊(苏州协和医疗器械厂);BX51 型荧光显微镜(日本 Olympus 公司);体视解剖显微镜(德国 Zeiss 公司)。

1.2　方法

1.2.1　OIR 模型的建立　将出生 6 h 以内的新生大鼠 20 只与母鼠一起置于密闭氧箱中,氧箱内的氧气体积分数为 80%(高氧)或 21%(常氧),每 24 h 交替使用不同体积分数的氧,连续 14 d,作为 OIR 模型组。在常氧环境中饲养的幼鼠 20 只作为正常对照组。

1.2.2　视网膜铺片及血管染色　于大鼠出生后第 14 天腹腔内注射质量分数 1% 戊巴比妥钠溶液(30 mg/kg)处死幼鼠,用眼科剪剪开内外眦部皮肤和眼周组织,将弯镊沿颞侧眶壁进入呈先垂直再平行向鼻侧走行,至眼球下方夹住视神经,水平向上提起,完整摘除眼球,置于质量分数 4% 多聚甲醛溶液中室温下固定 4 h;PBS 冲洗 2 ~ 3 次,体视显微镜下用眼科剪分离并去除眼球周围组织,沿角巩膜缘剪开眼球,用显微有齿镊去除眼前节组织和玻璃体,制成眼杯;以显微虹膜恢复器辅以无齿镊自锯齿缘小心钝性分离视网膜与巩膜,边旋转边分离,至视盘二者紧密连接处以维纳斯剪尖轻轻剪断,完整分离视网膜,用无齿镊轻轻去除视网膜内面的残留物、玻璃体血管等后置于质量分数 0.5% Triton X-100(含质量分数 1% BSA)溶液中,4 ℃孵育过夜;室温下 PBS 轻轻洗涤 3 次,每次 5 min,然后置于质量分数 1% GS-isolectin B4 溶液中,避光振荡过夜,在暗室中以 PBS 充分洗涤视网膜 4 ~ 5 次,每次5 min,体视显微镜下用维纳斯剪将视网膜花瓣样剪开 4 ~ 5 瓣,后极部相连,细毛笔辅助下将视网膜铺片内层朝上置于多聚赖氨酸包被的载玻片上;用体积分数 50% 甘油封片,盖上盖玻片,4 ℃避光保存。

1.2.3　视网膜铺片图像观察及分析　荧光显微镜下对视网膜铺片进行观察并照相,视网膜血管显示为绿色荧光。完整拍摄视网膜各区域,参照文献[3]描述的方法,应用 Adobe Photoshop CS3 图像分析软件系统进行图像拼接处理,获得全视网膜血管图像。由 1 名经验丰富的设盲人员勾画视网膜无血管区及全视网膜区,测量各区域的像素,最后计算无血管区像素占全视网膜像素的百分比。

Q2xvdWRWZXJzaW9uLQo?

2　结果

2.1　视网膜形态学观察

OIR 造模成功大鼠眼球可见玻璃体出血。获取的视网膜组织质韧、光滑且透亮，组织结构完整，无组织破损或缺失，可见全周睫状突（图 1）。

2.2　视网膜铺片形态和血管的荧光染色

荧光显微镜下视网膜血管呈绿色荧光，荧光表达于血管壁，血管分支清晰可见，背景染色较轻。视网膜血管走行清楚，OIR 模型大鼠视网膜周边及视盘周围出现片状无血管区，可见睫状突及视盘结构（图 2A），100 倍显微镜下可以清晰辨认出视网膜深层及浅层血管（图 2B）。OIR 模型大鼠视网膜中央可见视盘旁无毛细血管区，周边可见大片无血管区形成（图 2C）；而正常对照组血管基本发育完全，从视盘中央发出的浅层和深层毛细血管到达锯齿缘（图 3）。

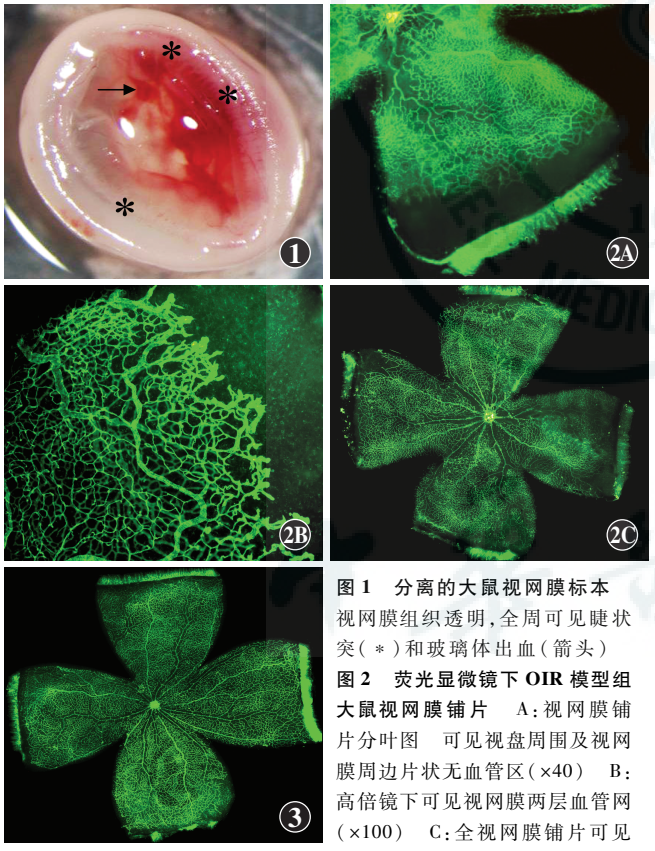

图 1　分离的大鼠视网膜标本　视网膜组织透明，全周可见睫状突（*）和玻璃体出血（箭头）　**图 2　荧光显微镜下 OIR 模型组大鼠视网膜铺片**　A：视网膜铺片分叶图　可见视盘周围及视网膜周边片状无血管区（×40）　B：高倍镜下可见视网膜两层血管网（×100）　C：全视网膜铺片可见视盘旁无毛细血管区围绕后极部一级视网膜血管分布，周边大片无血管区形成（×2）　**图 3　荧光显微镜下正常对照组大鼠全视网膜铺片**　可见血管基本发育完全，从视盘中央发出的浅层和深层毛细血管到达锯齿缘（×2）

3　讨论

缺血性视网膜病变的主要病理改变是微血管闭塞和新生血管形成，OIR 大鼠和小鼠模型可较好地模拟这些病理过程，成为近 20 年来 ROP、DR 等基础研究的常用模型[4-6]。对视网膜血管病变进行观察和定量分析是 OIR 模型用于这些疾病的病理机制和治疗方法研究的关键。然而，上述病理改变难以用光学显微镜和电子显微镜切片技术进行观察，因此，视网膜铺片技术为相关研究提供了可能。

视网膜铺片技术联合血管免疫荧光染色是由 Connor 等[3]提出的一种 OIR 定量方法，该方法采用成像软件测量每张完整视网膜铺片中无血管区、新生血管区及整个视网膜的像素值，采用计算百分比的方式进行病变严重程度分析。实施这种方法须满足视网膜结构完整、铺片平整、血管荧光染色强、血管分支清晰、背景染色轻等要求，但国内外既往文献中视网膜铺片、血管染色的细节和技巧以及注意要点等很少提及，不利于初学者的操作；此外，视网膜铺片的实际操作难度较大，很难制出均一、理想的铺片，不仅浪费了实验标本，更直接影响了对实验结果的观察和定量分析，尤其是在大量成批动物实验时，更难以在较短时间内统一制出结构完整、展片平整、血管染色清晰的视网膜血管铺片[7]。本研究对以往文献中的视网膜铺片方法进行适当改进，并对铺片和血管染色过程中的操作细节和注意要点进行描述，建立了简便易学的实验流程，所采用的视网膜铺片联合绿色或红色荧光标记的 Lectin 血管染色技术也是目前用于 OIR 分析的一种重要手段[8]。采用大鼠模型，一方面是因为其幼鼠的视网膜面积较小鼠大，相对容易操作，另一方面可以避免黑色视网膜色素上皮层的残留和贴附对观察的影响。关于视网膜铺片的制作，通过反复的实践操作并结合前期的相关实验，我们的体会是：（1）眼球固定时间不宜过短，至少 2 h，因为充分固定后视网膜不易碎烂和撕裂。（2）取材时要充分保留锯齿缘和睫状突，在铺片时利用齿状睫状突易于与载玻片相黏附的特点，使视网膜容易铺平。（3）以往糖尿病大鼠视网膜血管铺片中用到的类似实验方法大多提倡剥离视网膜后先放射状切开再染色[7,9]，认为如果铺片时再切开视网膜容易卷曲，导致冲洗不彻底而残留杂质。但我们反复操作后发现对视网膜血管进行先染色再剪开也是可行的，按照这种方法操作可确保染色时视网膜结构是完整的，消除了反复漂洗以及反复夹持导致视网膜受损破裂的风险，但这种操作须将玻璃体及杂质充分清除。（4）加入抗体溶液一定要完全淹没视网膜，且尽量在摇床上避光摇晃过夜，否则较厚的视网膜无法与抗体充分反应，影响对血管结构的观察。（5）视网膜要完全展平，如有皱褶，显示的荧光会影响定量分析结果。

Q2xvdWRWZXJzaW9uLQo?

(6)在视网膜铺片的过程中要巧妙地运用柔软的细毛笔将睫状突刷平,利于视网膜的平铺。铺平视网膜困难而容易在剪瓣处裂开时可行反向铺片,即视网膜外层朝上,拍照时反向取图即可。(7)去除玻璃体和杂质时操作一定要稳,充分借助镊子和细毛笔,避免戳伤视网膜。

总之,本研究表明先行视网膜血管免疫荧光染色再放射状切开视网膜的方法在 OIR 模型中的应用是简便可行的,实验动物采用大鼠或小鼠均可,本研究中的方法为视网膜血管性病变的形态学研究和定量分析提供了重要途径,也可用于正常大鼠或小鼠视网膜血管发育的动态观察和分析,为开展相关研究的初学者提供了方法学依据。

参考文献

[1] Kermorvant-Duchemin E, Sapieha P, Sirinyan M, et al. Understanding ischemic retinopathies: emerging concepts from oxygen-induced retinopathy[J]. Doc Ophthalmol, 2010, 120(1): 51-60. DOI: 10.1007/s10633-009-9201-x.

[2] Maxwell PH, Ratcliffe PJ. Oxygen sensors and angiogenesis[J]. Semin Cell Dev Biol, 2002, 13(1): 29-37. DOI: 10.1006/scdb.2001.0287.

[3] Connor KM, Krah NM, Dennison RJ, et al. Quantification of oxygen-induced retinopathy in the mouse: a model of vessel loss, vessel regrowth and pathological angiogenesis[J]. Nat Protoc, 2009, 4(11): 1565-1573. DOI: 10.1038/nprot.2009.187.

[4] Penn JS, Tolman BL, Lowery LA. Variable oxygen exposure causes preretinal neovascularization in the newborn rat[J]. Invest Ophthalmol Vis Sci, 1993, 34(3): 576-785.

[5] Smith LE, Wesolowski E, McLellan A, et al. Oxygen-induced retinopathy in the mouse[J]. Invest Ophthalmol Vis Sci, 1994, 35(1): 101-111.

[6] 刘爱华,孙靖,张红. 改良的氧诱导小鼠视网膜病变模型及其评价[J]. 中华实验眼科杂志, 2015, 33(12): 1108-1112. DOI: 10.3760/cma.j.issn.2095-0160.2015.12.012.
Liu AH, Sun J, Zhang H. Modification and evaluation of ameliorative oxygen-induced retinopathy mouse model[J]. Chin J Exp Ophthalmol, 2015, 33(12): 1108-1112. DOI: 10.3760/cma.j.issn.2095-0160.2015.12.012.

[7] 哈文静,严宏,张伟,等. 视网膜血管铺片技术的改进及在糖尿病视网膜病研究中的运用[J]. 国际眼科杂志, 2005, 5(6): 1139-1141.
Ha WJ, Yan H, Zhang W, et al. Improved technique of retinal vascular preparation and their applications in diabetic retinopathy research[J]. Int J Ophthalmol, 2005, 5(6): 1139-1141.

[8] Li R, Yang X, Wang Y, et al. Effect(s) of preterm birth on normal retinal vascular development and oxygen-induced retinopathy in the neonatal rat[J]. Curr Eye Res, 2013, 38(12): 1266-1273. DOI: 10.3109/02713683.2013.813556.

[9] 潘琳,周水平,蔡晓频,等. 糖尿病大鼠视网膜血管铺片技术的改进及形态学观察[J]. 中国组织化学与细胞化学杂志, 2001, 10(4): 456-457.

(收稿日期:2016-04-20)

(本文编辑:尹卫靖　张宇)

· 病例报告 ·

瘢痕性类天疱疮双眼病变一例

仇晶晶　孙涛　刘菲　游志鹏

330006 南昌大学第二附属医院眼科(仇晶晶、孙涛、游志鹏);330006 南昌大学附属眼科医院(刘菲)

通信作者:刘菲, Email: qjjndefy@sina.cn

DOI: 10.3760/cma.j.issn.2095-0160.2016.12.006

患者,女,43 岁,因双眼痒、畏光伴黏液性分泌物增多 4 个月余,于 2013 年 1 月至南昌大学第二附属医院眼科就诊。患者于 2008 年因牙龈反复出血、出现水疱伴溃疡 1 个月余在外院诊断为牙龈炎,给予抗炎等对症治疗,病情无好转,后口腔水疱反复破溃并瘢痕化。2011 年 2 月因双眼眼睑皮肤出现小疱,眼红、痒伴分泌物增多在外院诊断为结膜炎、睑缘炎,给与抗生素滴眼液(具体不详)对症治疗无明显好转,改用妥布霉素地塞米松滴眼液局部点双眼,每天 3 次,症状明显缓解。2011 年 6 月双眼睑缘出现肉柱样物,颈部局部皮肤疱疹性溃疡,反复发作并瘢痕愈合(未行正规治疗)。2012 年 10 月再次出现双眼痒、畏光伴黏液性分泌物增多,局部点妥布霉素地塞米松滴眼液无缓解。眼部检查:视力右眼 0.15,左眼 0.12,双眼视力矫正无提高;眼压右眼 14.0 mmHg(1 mmHg = 0.133 kPa),左眼 16.0 mmHg;双眼眼睑皮肤粗糙伴脱屑(图 1),内眦部见黄白色黏液分泌物,上下睑缘增厚、轻度充血、睑板腺开口模糊不清,右眼鼻侧、左眼颞侧上下睑缘与球结膜粘连成柱状,上下泪小点结构不清(图 2);双眼球结膜轻度充血、水肿,表面血管纹理欠清,角膜透明,角膜缘见点状白色浸润;晶状体后囊下呈锅巴样混浊,眼底窥不清;双眼眼球上转、下转、内转和外转均不同程度受限。辅助检查:Schirmer 试验 Ⅰ 示右眼 6 mm,左眼7 mm;双眼泪膜破裂时间(breakup time of tear film, BUT)<2 s;角膜荧光素染色示双眼角膜上皮少量点状染色。其他体征:口腔黏膜可见多处溃疡灶及暗红色陈旧瘢痕(图 3),左侧颈部皮肤见一溃疡灶,表面已瘢痕化(图 4)。临床诊断:双眼瘢痕性类天疱疮(cicatrical pemphigoid, CP)、干眼及并发性白内障。建议患者行眼部黏膜病理活检,患者拒绝。治疗:停用妥布霉素地塞米松滴眼液,局部点用普拉洛芬滴眼液每天 3 次,聚乙烯醇滴眼液(不含防腐剂)每 2 h 点眼 1 次,盐酸奥洛他定滴眼液每天 2

Q2xvdWRWZXJzaW9uLQo?