· 临床研究 ·

3D-OCT 对早期原发性青光眼黄斑区视网膜神经节细胞复合体及神经纤维层结构变化的评估

严钰洁　孙心铨　陈术　施爱群　王志军
100029 北京，中日友好医院眼科
通信作者：王志军，Email：wangzj301@sina.com
DOI：10.3760/cma.j.issn.2095-0160.2016.08.016

【摘要】 **背景**　视网膜神经纤维层（RNFL）变薄被认为是能够检测到的青光眼最早期的改变，3D-OCT 对黄斑区神经节细胞复合体（mGCC）厚度的检测使得检测黄斑区节细胞的改变成为可能，为更早发现和诊断青光眼提供思路。 **目的**　利用 3D-OCT 检查系统检测早期原发性青光眼 mGCC 厚度及视盘周围 RNFL 厚度的变化，评估早期原发性青光眼视神经损害的解剖基础。 **方法**　对 2010 年 12 月至 2012 年 12 月在中日友好医院眼科就诊的一眼为中晚期而对侧眼为早期的原发性青光眼的 10 例患者采集的 3D-OCT 扫描图像进行回顾性分析。所有患者均符合 1987 年中国青光眼学组推荐的诊断标准，临床检查资料完整。患者均接受常规眼科检查和眼底 3D-OCT 检查，分别采用 3D-macular 模式、3D-macular Wide 模式和 3D-disc 模式对原发性青光眼黄斑区、后极部和视盘进行扫描，利用检查系统自带软件对黄斑 6 mm×6 mm 区域的扫描结果进行分析，由黄斑中心凹向外各方向等距离分成 100 个小格区，每个格区面积为 0.6 mm×0.6 mm，按照 mGCC 的变薄程度由重到轻依次以红色、黄色和灰色标记，以每个小格中的数字与其正常值比较得到与颜色匹配的、mGCC 变薄程度发生的概率值（依次为 $P<1\%$、$P<5\%$、$P\geq5\%$）表示。然后分析视盘旁 RNFL 厚度和不同部位的厚度曲线改变，并评估视盘生理凹陷的改变。 **结果**　10 例患者患早期青光眼的眼和对侧眼视细胞层和双极细胞层厚度均未发生改变，而患中晚期青光眼的一侧眼视盘周围 RNFL 厚度概率图呈红色，即视盘周围 RNFL 层厚度明显变薄，mGCC 厚度概率和黄斑区 RNFL 厚度概率图呈红色，即 mGCC 和黄斑区 RNFL 层厚度明显变薄；而患早期青光眼的一侧眼视野均正常，mGCC 厚度概率图和黄斑区 RNFL 区呈黄色，即 mGCC 和黄斑区 RNFL 厚度轻微变薄；视盘周围 RNFL 厚度概率图呈绿色或黄色，即视盘周围 RNFL 厚度正常或轻微变薄。 **结论**　原发性青光眼 mGCC 层厚度变薄早于视盘周围 RNFL 的变薄，提示青光眼视神经结构的损害始于 RGCs 的细胞体并早于轴突的损伤或丢失。

【关键词】 原发性青光眼；光学相干断层扫描；生物测量；视网膜神经纤维层；视网膜神经节细胞；视网膜神经节细胞复合体

Evaluation of macular ganglion cell complex and peripheral retinal nerve fiber layer structural damage in early primary glaucomous eyes by 3D-OCT

Yan Yujie, Sun Xinquan, Chen Shu, Shi Aiqun, Wang Zhijun
Department of ophthalmology, China-Japan Friendship Hospital, Beijing 100029, China
Corresponding author: Wang Zhijun, Email: wangzj301@sina.com

[**Abstract**] **Background**　In previous study, peripheral retinal nerve fiber layer (RNFL) thickness is considered to be the earliest structural changes which can be detected. 3D-OCT can measure the thickness of macular ganglion cell complex (mGCC), which makes the detection of primary glaucoma possible in the early stage. **Objective**　This study was to measure the thickness of mGCC and disc-peripheral RNFL in early stage of primary glaucomous eyes by 3D-OCT and assess the anatomic basis of glaucoma-induced optical nerve damage. **Methods**　3D-OCT images from 10 patients with advanced stage primary glaucoma in one lateral eye and early stage glaucoma in fellow eye from December 2010 to December 2012 were prospectively analyzed in China-Japan Friendship Hospital. The patients were diagnosed based on the recommended standard of National glaucoma group (1987 version) and received routine eye examination. 3D-OCT scanning was performed using 3D-macular mode, 3D-macular Wide mode and 3D-disc mode with TOPCON 3D-OCT 2000 system, and the images at macular 6 mm×6 mm area were analyzed. The posterior pole area was divided into 5 concentric rings from fovea toward periphery and equally subdivided into 100 small checks, with the area of 0.6 mm×0.6 mm for each. The probable values in each check were calculated as

Q2xvdWRWZXJzaW9uLQo?

the ratio of each figure and corresponding normal value. The probable values were expressed as red color ($P<1\%$), yellow color ($P<5\%$) and gray color ($P\geq5\%$). Then the disc-periphery RNFL thickness and disc cup were evaluated. **Results** No evident abnormality was found in the thicknesses of photoreceptors layer and bipolar cell layer in both advanced glaucomous eyes and the early stage of glaucomous eyes in the 10 patients. Serious damage of visual field was seen in the advanced glaucomous eyes and presented with red color in the parapapillary RNFL area, mGCC area and macular RNFL area, showing an evidently attenuation of the thicknesses of parapapillary RNFL, mGCC and RNFL. However, the visual field was close normal in the early stage glaucomous eyes, and mGCC and macular RNFL showed yellow color, while green or yellow color was exhibited in the parapapillary RNFL area, indicating mGCC and macular RNFL thickness was reduced, but parapapillar RNFL thickness was near normal. **Conclusions** The change of mGCC thickness is earlier than that of peripheral RNFL at optic disc in primary glaucomaous eyes, which may imply that the disappear of macular ganglion cell body is earlier than that of the axon.

[**Key words**] Glaucoma, primary; Optical coherence tomography; Biometry; Retinal nerve fiber; Retinal ganglion cells; Retinal ganglion cell complex

青光眼是全球范围内仅次于白内障的致盲眼病，临床上以视盘凹陷性萎缩和视野的特征性缺损为特征，其病理基础是视网膜神经节细胞（retinal ganglion cells，RCGs）的进行性凋亡及其轴突的逐渐消失[1-3]。RCGs 凋亡及其轴突的消失导致视网膜神经纤维层（retinal nerve fiber layer，RNFL）厚度的变薄，从而引起杯盘比的扩大及视野损害。频域 OCT（spectral-domain OCT，SD-OCT）以其快速、高分辨和无创伤的特点广泛用于青光眼的诊断[4]。长期以来，OCT 用于青光眼的研究主要集中在视盘旁 RNFL 厚度及视盘相关参数的研究[5-6]。黄斑区神经节细胞复合体（macular ganglion cell complex，mGCC）包括 RNFL、神经节细胞层（ganglion cell layer，GCL）和内丛状层（inner plexform layer，IPL）厚度，近年来随着频域 OCT 技术模块的发展，使得对 mGCC 厚度的检测变为现实。国外已有较多关于黄斑区 RCGs 参量在早期青光眼诊断中的应用研究[7-10]，中国虽有相关领域的研究[11-14]，但目前临床上仍以 RNFL 厚度改变作为青光眼早期诊断的参考依据。RCGs 位于视网膜内层，其轴突构成视神经纤维，RCGs 发生凋亡时，是细胞体还是轴突先消失目前尚缺乏相关的基础研究结果。本研究中利用 3D-OCT 技术测量一侧眼表现为中晚期，而对侧眼尚未出现或仅出现轻度损害的原发性青光眼患者 mGCC 厚度及视盘周围 RNFL 厚度，探讨青光眼 RCGs 及 RNFL 损伤的临床特点。

1　资料与方法

1.1　一般资料

对 2010 年 12 月至 2012 年 12 月于中日友好医院眼科就诊的一眼为中晚期，而对侧眼为早期的原发性青光眼 10 例患者的眼部 OCT 检查资料进行回顾性分析，其中男 6 例，女 4 例；年龄 29～84 岁，平均 65.9 岁；纳入的患者临床检查资料完整，包括急性闭角型青光眼 1 例，高褶虹膜闭角型青光眼 2 例，原发性开角型青光眼 7 例。患者均接受常规眼科临床检查，包括视力及最佳矫正视力（best corrected visual acuity，BCVA）、眼压、裂隙灯显微镜检查、房角镜检查、眼底（裂隙灯90 D前置镜）及视野检查（Octopus 30°自动视野计），可靠视野定义为固视丢失率<20%及假阳性和假阴性率<33%。青光眼的诊断标准参考 1987 年中国青光眼学组推荐的标准：（1）Goldmann 压平式眼压测量≥21 mmHg（1 mmHg=0.133 kPa）；（2）杯盘比≥0.6 或双眼杯盘比差值>0.2；（3）房角开放或关闭；（4）RNFL 缺损；（5）青光眼性视野缺损，早期视野缺损包括相对性或绝对性中心暗点、鼻侧阶梯、颞侧楔形缺损；进展期视野缺损主要为明显的青光眼性视网膜神经纤维束损害导致的视野缺损，如弓形暗点、鼻侧视野缺损等；晚期视野缺损为仅残留<10°管状视野和/或颞侧视岛。本研究中纳入病例的中晚期青光眼均符合 1～5 项诊断标准，青光眼视野缺损为进展期或者晚期；早期青光眼均符合 1～4 项诊断标准或者一眼为中晚期青光眼，另一侧眼满足 1～3 项诊断标准。

1.2　方法

1.2.1　RNFL 厚度的 OCT 测量　应用 OCT 扫描仪（3D-OCT 2000 型，日本 Topcon 株式会社）对 10 例患者 20 眼进行扫描，每眼的图像信号长度指数大于 50 者列为选择图像，检查均由同一位技术员完成。受检眼用复方托吡卡胺滴眼液点眼扩瞳，自然光线下 3D-macular 模式对黄斑区视网膜厚度进行扫描，再应用 3D-macular Wide 模式扫描后极部，以获得 mGCC 相关参数，最后应用 3D-disc 模式对视盘进行扫描，以获得视盘旁 RNFL 厚度及视盘相关参数。

1.2.2　OCT 测量结果的分析　通过 OCT 扫描仪 mGCC 分析模块分析 mGCC 厚度改变。mGCC 厚度包

中华医学会杂志社 版权所有 违者必究　Q2xvdWRWZXJzaW9uLQo?

括黄斑区 IPL、GCL 和 RNFL 厚度，以 GCL^{++} 表示；黄斑区 IPL 与 GCL 两层厚度以 GCL^{+} 表示。分析面积为由黄斑中心凹向外各方向等距离同心圆分为 5 个格区，分别为 1、2、3、4、5 区，RGCs 环形隆起区主要位于 2 区和 3 区。每个格区面积为0.6 mm×0.6 mm，共 100 个小格区，每个小格区上数字表示此区域 mGCC 的平均厚度（图 1），利用 OCT 扫描仪系统并将每个小格区内厚度值与相应位置的正常厚度值进行比较，得出概率分析图，以伪彩的不同颜色表示 mGCC 厚度的丢失程度：红色表示 GCL^{+} 重度变薄，发生概率为 $P<1\%$；黄色表示 GCL^{+} 中度变薄，发生概率为 $P<5\%$；灰色标记表示 GCL^{+} 无明显变薄，发生概率为 $P\geq5\%$（图 2）。最后分析视盘旁 RNFL 厚度和其它部位的厚度曲线改变，并评估视盘生理凹陷的改变。

2　结果

对 10 例 20 眼 OCT 扫描结果分析显示，不论早期或中晚期（含绝对期）青光眼，OCT 图像上视细胞层［外界膜、内节/外节（inner segment/outer segment，IS/OS）带和色素上皮带］和双极细胞核层厚度均正常，但 RCGs 层和 RNFL 均出现异常，密集的 RCGs 环形隆起主要分布在 2 区和 3 区内，而 RCGs 损伤可以在任何方位（颞上侧、鼻上侧、颞下侧、鼻下侧、水平上方或下方、环形）分布于 6 mm×6 mm 区域内的任何部位。中晚期青光眼视野损害严重，视盘周围 RNFL 厚度概率图呈红色，即视盘周围 RNFL 厚度明显变薄；GCL^{++}、GCL^{+} 厚度概率和 RNFL 厚度概率图呈红色，即 mGCC，黄斑区 GCL 和黄斑区 RNFL 厚度明显变薄。患者的另一侧早期青光眼视野均正常，视盘周围 RNFL 厚度概率图呈绿色或黄色，视盘周围 RNFL 厚度正常或轻微变薄，但 GCL^{++}，GCL^{+} 厚度概率图和 RNFL 厚度概率图呈黄色，提示不同程度的 mGCC，黄斑区 GCL，黄斑区 GCL 和黄斑区 RNFL 厚度变薄（图 3，表 1）。

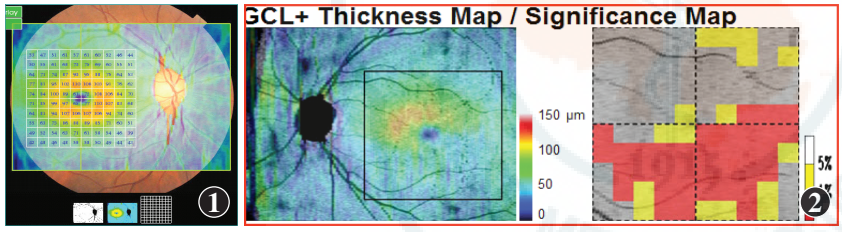

图 1　mGCC 层分析方法示意图　由黄斑中心向周围各方向等距离分成等大小方格，每个格区面积为0.6 mm×0.6 mm，大方格面积为 6 mm×6 mm。小格区中的数字表示该区域 mGCC 的平均厚度　mGCC：黄斑区神经节细胞复合体　**图 2　mGCC 层厚度概率分析示意图**　以不同颜色区分 GCL^{+} 变薄的程度，与正常人群相应位置 GCL^{+} 厚度比较，红色为 GCL^{+} 重度变薄区域，黄色为 GCL^{+} 中度变薄区域，灰色标记区域为 GCL^{+} 无明显变薄　GCL：神经节细胞层

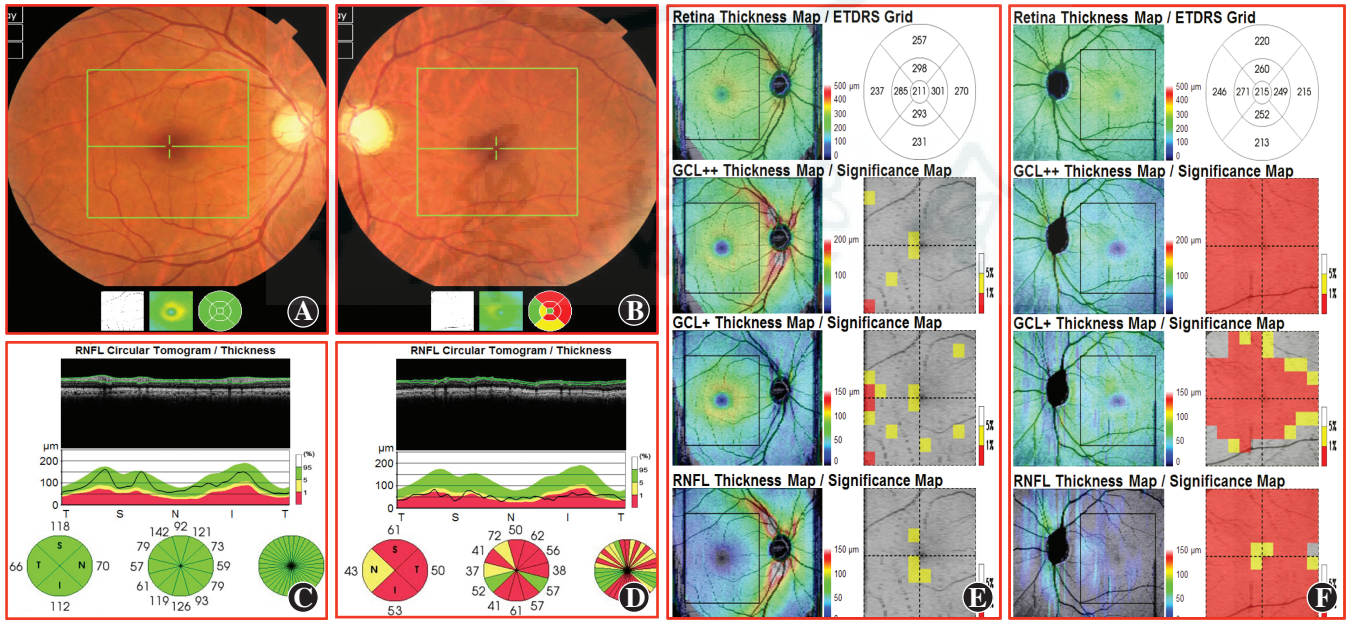

图 3　1 例男性患者双眼 3D-OCT 检查结果　患者为高褶虹膜闭角型青光眼，左眼为绝对期青光眼，右眼为早期青光眼　A：右眼彩色眼底图　视盘生理凹陷扩大　B：左眼彩色眼底图　视盘生理凹陷较右眼扩大更明显　C：右眼 OCT 检测的视盘旁 RNFL 厚度概率图　视盘旁神经纤维厚度正常　D：左眼 OCT 检测的视盘旁 RNFL 厚度概率图　上方、下方、颞侧视盘旁 RNFL 变薄　E：右眼 GCL^{++}、GCL^{+} 和 RNFL 厚度概率图　黄斑区颞侧上下方 1 格区和下方 4 格区神经节细胞厚度轻度变薄　F：左眼 GCL^{++}、GCL^{+} 和 RNFL 厚度概率图　1～4 格区及少数 5 格区神经节细胞厚度严重变薄

中华医学会杂志社 版权所有 Q2xvdWRWZXJzaW9uLQo?

表 1　患者 RGCs 及 RNFL 检查结果

序号	性别/年龄(岁)	青光眼类型	分期 右/左	视力 右/左	30°视野 右/左	3D-OCT 检测结果(右/左)		
						黄斑 RGCs	黄斑 RNFL	视盘 RNFL
1	男/65	PACG	早/晚	0.6/0.1	正常/中度缩小	RGCs 环正常,鼻下方 4 ~ 5 格区轻度损伤/RGCs 环消失,下方 1 ~ 3 格区重度损伤;上方 1 格区轻度损伤,2 ~ 5 格区重度损伤	少量损伤/大量损伤	正常/严重损伤
2	男/73	高褶虹膜闭角型青光眼	早/晚	0.6/无光感	正常/严重缺损	RGCs 环扁平,1 格区环正常,2 ~ 3 格区环重度损伤/1 ~ 4 或 5 格区环重度损伤	少量损伤/中度损伤	少量临界损伤/重度损伤
3	男/74	PACG	晚/早	0.6/0.8	向心缩小/正常	RGCs 环消失,水平下及颞下重度损伤,上方各格区大部分受损/RGCs 环正常,颞上 4 ~ 5 格区受损	大量损伤/上方轻度损伤	严重损伤/颞上损伤
4	女/61	POAG	早/晚	1.0/0.3	正常/重度缺损	颞侧上下 2 格区轻度损伤/鼻上侧 1 格区轻度损伤,上下环 1 ~ 5 格区环严重损伤	正常/严重损伤	正常/严重损伤
5	男/72	POAG	晚/早	0.7/1.2	中度缺损/正常	上半部 1 ~ 4 格区重度损伤,下方 2 格区轻度损伤/RGCs 环正常,上下鼻侧 1 格区轻度损伤	上半损伤/正常	上方严重损伤/正常
6	男/45	高褶虹膜闭角型青光眼	早/晚	1.5/1.0(小孔)	正常/管状视野	RGCs 厚度正常,上下颞侧 1 格区、下方 4 格区轻度损伤/1 ~ 4 或 5 格区环重度损伤	正常/绝大部分消失	正常/严重受损
7	女/84	POAG	晚/早	0.5/1.2	重度缺损/正常	下半 1 ~ 4 格区重度缺损,上方正常/颞下 2 ~ 3 格区重度缺损,上方 1 格区轻度损伤	同 RGCs 损伤/临界损伤	严重损伤/临界损伤
8	女/55	POAG	晚/早	0.3/1.2	中度缺损/正常	上部 RGCs 环消失,1 ~ 3 格区重度损伤,下方 1 格区轻度损伤/颞上侧 1 格区重度损伤	重度损伤/极少量损伤	严重损伤/临界损伤
9	女/81	POAG	早/晚	1.0/0.5	正常/15°管状	RGCs 环完整,颞上侧 3 ~ 4 格区轻微损伤/除中心 1 格区外 RGCs 环消失	极少量损伤/大部分缺损	临界损伤/严重受损
10	男/29	POAG	晚/早	0.6/1.0	中度缺损/正常	除上方 1 区外,余 1 ~ 3 或 4 格区重度损伤/下方 1 ~ 3 格区重度损伤	同 RGCs 损伤/下方轻度损伤	严重损伤/颞下损伤

注:RGCs:视网膜神经节细胞;RNFL:视网膜神经纤维层;PACG:原发性闭角型青光眼;POAG:原发性开角型青光眼

3　讨论

本研究中对一侧患有严重青光眼而另一侧仅有早期青光眼的患者进行 3D-OCT 扫描,以研究早期原发性青光眼 mGCC 及神经纤维层结构的变化,发现早期青光眼患者视网膜损伤仅发生在 RCGs 层,而视细胞层和双极细胞层结构正常,从影像学角度证实了青光眼的病理生理基础。本研究中还发现,青光眼性 RCGs 损伤通常发生在黄斑区下方、颞下方、上方的旁中心凹区及中心凹周围。

人眼的 RCGs 数量约有 150 万个,主要集中在黄斑区,其中视锥细胞、侏儒双极细胞和侏儒神经节细胞的比例为 1∶1∶1,传送最高视敏度的视觉影像,该区域正是 3D-OCT 所见的黄斑区外围环形隆起的 RCGs 密集区,OCT 所示的 mGCC 厚度的减少可大致反映该区域 RCGs 的损伤程度。

青光眼患者 RCGs 的损伤机制是一个复杂的病理生理过程,其可受到缺血缺氧、轴突胞浆传递的障碍及过量谷氨酸等因素的影响,导致 RCGs 兴奋性的损坏。研究发现,猴眼的 RCGs 因眼压升高而发生退行性变化,从神经细胞的树突开始发生异常,之后轴突变细,然后是节细胞细胞体的凋亡,动物实验还发现,由于逆行轴浆流受到阻断,造成 RCGs 的凋亡,并引起眼内供血减少,导致 RCGs 轴浆流动滞缓,直接影响 RCGs 的信号传递和 RCGs 细胞体的营养,特别是影响下行的维持 RCGs 生存的神经营养因子,如脑源性神经营养因子(brain-derived neurotrophic factor, BDNF)、神经生长因子(nerve growth factor, NGF)和睫状神经营养因子(ciliary neurotrophic factor, CNTF)等,导致 RCGs 凋亡[15-16]。然而,目前青光眼诱导 RCGs 凋亡后细胞体与轴突消失的详细情况,即二者是同时消失还是先后消失鲜见报道。本研究中发现,青光眼早期出现 mGCC 厚度变薄的患者视盘周围 RNFL 厚度无变化。有研究发现猴眼中央 12°以内的 RCGs 早期青光眼阶

中华医学会杂志社 版权所有 违者必究　Q2xvdWRWZXJzaW9uLQo?

段就已经开始减少[17]，提示 RCGs 细胞体可能早于轴突消失。Medeiros 等[18]的研究也发现，利用黄斑区 RCGs 数目的变化比利用 RNFL 厚度变化来区分青光眼和正常眼更具有优越性。因此，我们推测早期青光眼出现 mGCC 变薄而 RNFL 无明显变化的现象是由于 RCGs 凋亡启动后轴突的消失要晚于细胞体的消失所致，这就给青光眼的早期诊断提供了一个新的思路，mGCC 的相关检查在发现青光眼的早期改变方面可能更敏感。但国外也有研究显示，mGCC 和视盘旁 RNFL 对青光眼早期诊断的敏感性无明显差异[8-9,19]。因此，mGCC 和 RNFL 的关系仍需进一步研究和探索。

本研究也存在一定的局限性，由于本研究纳入标准所限定的患者在临床上非常少见，样本量偏小，因此本研究的分析结果有待大样本量的前瞻性临床研究进行验证。另外，本研究中对 3D-OCT 参数的判读主要是根据作者临床经验及 OCT 仪器软件提供的相关参数，故为定性指标，就目前的技术方法而言无法对结果进行量化评价。国外已有学者提出 RCGs 层厚度与视网膜全层厚度的比值为更加敏感的青光眼早期诊断参数[8]，故应进一步探讨 RCGs 相关参数对早期青光眼诊断的指标和评价标准。

总之，随着 OCT 技术的发展，利用 RCGs 相关参数的检查方法有望为青光眼的早期诊断提供更为准确的评估，本研究结果为临床上早期诊断青光眼提供了新的思路。

参考文献

[1] Quigley HA, Addicks EM, Green WR. Optic nerve damage in human glaucoma. Ⅲ. Quantitative correlation of nerve fiber loss and visual field defect in glaucoma, ischemic neuropathy, papilledema, and toxic neuropathy[J]. Arch Ophthalmol, 1982, 100(1): 135-146.

[2] Quigley HA, Dunkelberger GR, Green WR. Retinal ganglion cell atrophy correlated with automated perimetry in human eyes with glaucoma[J]. Am J Ophthalmol, 1989, 107(5): 453-464.

[3] Harwerth RS, Carter-Dawson L, Shen F, et al. Ganglion cell losses underlying visual field defects from experimental glaucoma[J]. Invest Ophthalmol Vis Sci, 1999, 40(10): 2242-2250.

[4] Rao HL, Zangwill LM, Weinreb RN, et al. Comparison of different spectral domain optical coherence tomography scanning areas for glaucoma diagnosis[J]. Ophthalmology, 2010, 117(9): 1692-1699. DOI: 10.1016/j.ophtha.2010.01.031.

[5] Sung KR, Kim JS, Wollstein G, et al. Imaging of the retinal nerve fibre layer with spectral domain optical coherence tomography for glaucoma diagnosis[J]. Br J Ophthalmol, 2011, 95(7): 909-914. DOI: 10.1136/bjo.2010.186924.

[6] Aref AA, Budenz DL. Spectral domain optical coherence tomography in the diagnosis and management of glaucoma[J]. Ophthalmic Surg Lasers Imaging, 2010, 41 Suppl: S15-27. DOI: 10.3928/15428877-20101031-01.

[7] Arintawati P, Sone T, Akita T, et al. The applicability of ganglion cell complex parameters determined from SD-OCT images to detect glaucomatous eyes[J]. J Glaucoma, 2013, 22(9): 713-718. DOI: 10.1097/IJG.0b013e318259b2e1.

[8] Kita Y, Kita R, Takeyama A, et al. Ability of optical coherence tomography- determined ganglion cell complex thickness to total retinal thickness ratio to diagnose glaucoma[J]. J Glaucoma, 2013, 22(9): 757-762. DOI: 10.1097/IJG.0b013e31825af58a.

[9] Kim NR, Hong S, Kim JH, et al. Comparison of macular ganglion cell complex thickness by Fourier-domain OCT in normal tension glaucoma and primary open-angle glaucoma[J]. J Glaucoma, 2013, 22(2): 133-139. DOI: 10.1097/IJG.0b013e3182254cde.

[10] Savini G, Carbonelli M, Barboni P. Spectral-domain optical coherence tomography for the diagnosis and follow-up of glaucoma[J]. Curr Opin Ophthalmol, 2011, 22(2): 115-123. DOI: 10.1097/ICU.0b013e3283437222.

[11] 蔡正元，樊莹，孙晓东，等. 傅立叶光学相干断层扫描测量黄斑区节细胞复合体和视网膜神经纤维层的可重复性研究[J]. 上海交通大学学报：医学版，2012，32(2)：207-210. DOI: 10.3969/j.issn.1674-8115.2012.02.018.
Cai ZY, Fan Y, Sun XD, et al. Reproducibility of macular ganglion cell complex and retinal nerve fiber layer thickness measurements using Fourier-domain optical coherence tomography[J]. J Shanghai Jiaotong University (Med Sci), 2012, 32(2): 207-210. DOI: 10.3969/j.issn.1674-8115.2012.02.018.

[12] 朱红军，王保君，杨华，等. OCT 测量黄斑区神经节细胞复合体厚度的可重复性分析[J]. 眼科新进展，2010，30(12)：1148-1150.
Zhu HJ, Wang BJ, Yang H, et al. Reproducibility for measuring thickness of ganglion cell complex at macular area by OCT[J]. Rec Adv Ophthalmol, 2010, 30(12): 1148-1150.

[13] 冯虹，卢艳，杨慧青，等. 视野前青光眼视盘及黄斑神经节细胞复合体相关参数测量分析[J]. 中华眼底病杂志，2014，30(6)：583-587. DOI: 10.3760/cma.j.issn.1005-1015.2014.06.012.
Feng H, Lu Y, Yang HQ, et al. Parameters measurement of the optic nerve head and macular ganglion cell complex in patients with preperimetric glaucoma[J]. Chin J Ocular Fundus Dis, 2014, 30(6): 583-587. DOI: 10.3760/cma.j.issn.1005-1015.2014.06.012.

[14] 赵军，胡连娜，赵宏伟，等. 频域-OCT 观测原发性闭角型青光眼患者视盘形态、视网膜神经纤维层及神经节细胞复合体的临床意义[J]. 眼科新进展，2014，34(10)：968-971. DOI: 10.13389/j.cnki.rao.2014.0268.
Zhao J, Hu LN, Zhao HW, et al. Clinical significance of SD-OCT detecting visual disc morphous, retinal nerve fibre layer and ganglion cell complex of PACG[J]. Rec Adv Ophthalmol, 2014, 34(10): 968-971. DOI: 10.13389/j.cnki.rao.2014.0268.

[15] Kim DH, Kim HS, Ahn MD, et al. Ganglion cell death in rat retina by persistent intraocular pressure elevation[J]. Korean J Ophthalmol, 2004, 18(1): 15-22.

[16] Band LR, Hall CL, Richardson G, et al. Intracellular flow in optic nerve axons: a mechanism for cell death in glaucoma[J]. Invest Ophthalmol Vis Sci, 2009, 50(8): 3750-3758. DOI: 10.1167/iovs.08-2396.

[17] Desatnik H, Quigley HA, Glovinsky Y. Study of central retinal ganglion cell loss in experimental glaucoma in monkey eyes[J]. J Glaucoma, 1996, 5(1): 46-53.

[18] Medeiros FA, Lisboa R, Weinreb RN, et al. Retinal ganglion cell count estimates associated with early development of visual field defects in glaucoma[J]. Ophthalmology, 2013, 120(4): 736-744. DOI: 10.1016/j.ophtha.2012.09.039.

[19] Kim YJ, Kang MH, Cho HY, et al. Comparative study of macular ganglion cell complex thickness measured by spectral-domain optical coherence tomography in healthy eyes, eyes with preperimetric glaucoma, and eyes with early glaucoma[J]. Jpn J Ophthalmol, 2014, 58(3): 244-251. DOI: 10.1007/s10384-014-0315-7.

（收稿日期：2015-11-12）

（本文编辑：尹卫靖　刘艳）

中华医学会杂志社 版权所有 违者必究
Q2xvdWRWZXJzaW9uLQo?