[18] Hirneiss C. The impact of a better-seeing eye and a worse-seeing eye on vision-related quality of life [J]. Clin Ophthalmol, 2014, 8: 1703 - 1709. DOI: 10. 2147/OPTH. S64200.

（收稿日期：2019-12-12　修回日期：2020-02-12）

（本文编辑：张宇）

·临床经验·

神经外科手术显微镜辅助深部眶内异物取出疗效

周钟强　杨璐琰　杨鑫　朱怡旭　孙大量　杨凡　齐冉冉　柴昌

河南省人民医院　郑州大学人民医院　河南省立眼科医院　河南省眼科研究所，郑州 450003

通信作者：柴昌，Email：chaichangsry@126. com

扫码观看手术视频

A new surgical method assisted with neurosurgical microscope to extract deep intraorbital foreign body in five cases

Zhou Zhongqiang, Yang Luyan, Yang Xin, Zhu Yixu, Sun Daliang, Yang Fan, Qi Ranran, Chai Chang

Henan Eye Institute, Henan Eye Hospital, People's Hospital of Zhengzhou University, Henan Provincial People's Hospital, Zhengzhou 450003, China

Corresponding author: Chai Chang, Email: chaichangsry@126. com

DOI: 10. 3760/cma. j. issn. 2095-0160. 2020. 03. 009

眶内异物由于机械性刺激、化学反应和有机物分解，可以引起炎症反应，甚至导致瘘管形成、眼球突出、眼球运动受限或视力损害等并发症，目前眶后段异物的常用取出方法包括双 X 线透视下摘除法、眶外壁切开取出法及硬性鼻内镜法[1]。虽然方法各具优势，但均非创伤最小的方法。神经外科显微镜辅助下的眼眶手术成功率高且并发症发生率低[2]。本研究拟观察神经外科手术显微镜辅助眶内异物取出的疗效。

1　资料与方法

1.1　一般资料　采用系列病例观察研究，纳入 2014 年 3 月至 2018 年 7 月于河南省立眼科医院行眶内异物取出者 5 例 5 眼。患者均为男性，年龄 26～56 岁。术眼术前情况及拟行手术见表 1。CT 结果显示异物均位于黄斑后方或视神经颞下方（图 1）。患者术前均签署知情同意书。

表 1　患者一般资料、术前诊断及手术方式

患者编号	年龄（岁）	眼别	术前视力	术前诊断	拟行手术方式
1	56	左	光感（+）	眶内异物、前房积血、外伤性白内障、玻璃体积血、左眼眼球贯通伤探查联合清创缝合联合前房成形术后	左眼眶内异物探查+眶内异物取出+后巩膜贯通伤清创缝合+眶骨修复术
2	46	左	光感（+）	眼球贯通伤、眶内异物、前房积血、外伤性白内障、玻璃体积血	左眼眼球贯通伤探查+角膜贯通伤清创缝合+眶内异物探查+眶内异物取出+后巩膜贯通伤清创缝合+眶骨修复术
3	45	左	手动/50 cm	眼球贯通伤、玻璃体积血、眶内异物、前房积血、外伤性白内障	左眼眼球贯通伤探查+角膜贯通伤清创缝合+眶内异物探查+眶内异物取出+后巩膜贯通伤清创缝合+眶骨修复术
4	26	右	手动/30 cm	眶内异物、前房积血、玻璃体积血、视网膜脱离、眼球贯通伤探查联合巩膜裂伤清创缝合联合虹膜根部离断修复联合前房成形术后	右眼眶内异物探查+眶内异物取出+后巩膜贯通伤清创缝合+眶骨修复+玻璃体切割+视网膜前膜剥除+眼内激光+复杂视网膜修复+硅油填充术
5	29	右	手动/30 cm	眶内异物、眼球贯通伤清创缝合术后、玻璃体切割联合晶状体切割联合硅油填充术后、无晶体眼、硅油存留	右眼眶内异物探查+眶内异物取出+后巩膜贯通伤清创缝合+眶骨修复术

1.2　方法

1.2.1　手术方法　神经外科显微镜（OPMI VARIO 700，德国蔡司公司）下进行手术，工作距离为 200～500 mm；放大倍率为 1.4×～16.2×；视野为 55～210 mm；SpeedFokusTM 自动对焦。眼球贯通伤探查联合清创缝合联合前房成形术后同期或 2 期沿患眼外眦向外做 3 cm 皮肤切口，分离皮下及肌层，充分暴露眶外壁，沿眶缘垂直切开骨膜，向外向后分离，制作一 3 cm×2 cm 骨窗，神经外科手术显微镜下逐层钝性分离，发现异物后充分游离并取出，抗生素生理盐水反复冲洗术腔，继续探查巩膜伤口，6-0 可吸收缝线缝合巩膜伤口，再次抗生素生理盐水冲洗，缝合眶隔，复位外侧壁骨块，可吸收骨固定材料或钛板固定骨瓣，4-0 缝线间断缝合骨膜、肌层及皮肤（视频）。

1.2.2　术后临床资料记录　记录患者术后视力、眼压、眼部情况、眼球运动情况、颜面外观、眼眶 CT 结果、随访时间。

2　结果

所有患眼的眶内异物均一次性成功取出，术后 CT 影像显

中华医学会杂志社 版权所有 违者必究　Q2xvdWRWZXJzaW9uLQo?

示眶内均未见异物。取出的异物 4~10 mm，其中 4 粒为铁质异物，1 粒为石子（图 2）。术眼术后伤口对位良好。患者 1 和患者 3 分别术后 8 周和 9 周复诊时术眼视力均为光感（+），晶状体混浊，余结构窥不清。患者 3 术后 9 周 B 型超声显示视网膜脱离，行白内障超声乳化摘出+玻璃体切割+硅油填充术；术后 13 周术眼视力为手动/10 cm，视网膜平伏，黄斑区可见陈旧性瘢痕；术后 4 个月术眼视力为数指/10 cm，黄斑区瘢痕前增生膜形成，术眼外眦部皮肤未见瘢痕。患者 5 术后 6 周术眼视力为手动/30 cm，可见角膜陈旧性瘢痕，晶状体缺如，玻璃体腔硅油填充，视网膜平伏，黄斑区可见陈旧性瘢痕，术后 13 周术眼视力为手动/40 cm，术眼外眦部皮肤瘢痕仍然可见。患者 2 术后术眼视力为光感（+），患者 4 术后视力为手动/30 cm，术后情况正常，均未复诊（图 3）。所有患者术中未见明显大出血，术后术眼无上睑下垂、眼球运动受限等并发症。

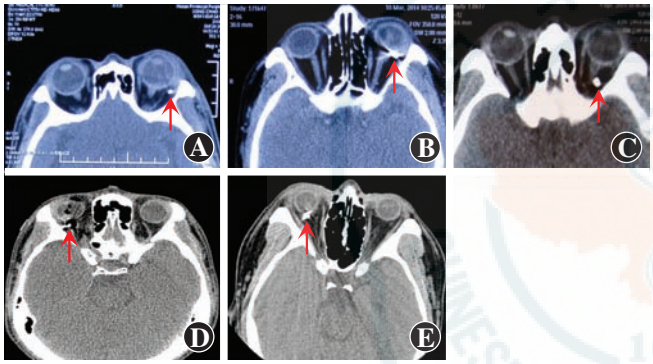

图 1　眼眶异物 CT 表现　A~E：患者 1~5 的术前眼眶异物 CT 表现，红色箭头示异物位置



图 2　术中取出异物外观图　A~E：患者 1~5 术中所取出异物，异物长度为 4~10 mm，其中 4 粒为铁质异物，1 粒为石子

图 3　患者外眦部皮肤切口表现　A：患者 1 术后 8 周时切口表现　皮肤瘢痕仍然可见　B：患者 2 术后 1 周切口表现　皮肤可见瘢痕　C：患者 3 术后 4 个月时切口表现　皮肤未见瘢痕　D：患者 4 术后第 4 天切口表现　皮肤切口对合良好，缝线在位、无松动　E：患者 5 术后 6 周时切口表现　瘢痕仍可见

3　讨论

裸眼状态下眶内异物探查容易遗漏，且磁铁辅助下寻找或夹取异物时易造成眶内重要血管、神经的二次损伤[3-8]。本研究中采用神经外科手术显微镜辅助手术方法可避免以上问题，同时可及时调整异物的寻找方向，提高异物取出效率，且术中方便缝合较大的后部巩膜伤口，回纳或剪除可能嵌顿的眼内容，降低牵拉性视网膜脱离和感染的发生率，具有术后切口瘢痕更小、眼眶变形概率低、外观更美观的优点。

与利用 X 线辅助摘除眼眶内异物的方法相比，本手术方法可以避免因 X 线定位不准或术者立体感较差而导致的异物不能发现、取出的问题，缩短异物寻找及取出时间，避免术者及患者 X 线暴露的风险。与应用鼻内窥镜取出眶内异物的方法相比，本手术方式不仅能处理视神经鼻侧的异物，也能处理视神经颞侧的异物，对于剥离裸眼无法分辨的眶内异物更有优势。神经外科手术显微镜下缝合巩膜时可同时处理局部出血。由于放大倍率、景深等原因，眼科手术显微镜在眼眶手术中的作用有限。随着神经外科手术显微镜应用越来越普及，眼科医生采用此方法可提高治疗效率。神经外科手术显微镜辅助下深部眶内异物取出术安全有效，可作为复杂情况下深部眶内微小异物取出的方式。

本手术方法也存在不足，如在寻找异物和缝合后部巩膜时有可能加重或造成视网膜脱离。本研究纳入的患者较少，本研究结果有待进一步验证。

利益冲突　本文所有作者声明不存在利益冲突

参考文献

[1] 葛坚，刘奕志. 眼科手术学[M]. 第 3 版，北京：人民卫生出版社，2017：632.
[2] 柴昌. 神经外科显微镜在眼眶病变手术中应用的临床研究[J]. 中国实用神经疾病杂志，2016，19(7)：81-82. DOI：10.3969/j.issn.1673-5110.2016.07.048.
[3] 张金凤，刘桂香，崔从先. 眼眶内大植物异物取出一例[J]. 中国实用眼科杂志，2017，35(3)：347-348. DOI：10.3760/cma.j.issn.1006-4443.2017.03.031.
[4] 赵云，赵红. 眼球贯通伤并眶内金属异物 1 例[J]. 山东大学耳鼻喉眼学报，2016，30(3)：113-114. DOI：10.6040/j.issn.1673-3770.0.2016.017.
[5] 田艳明，王军玲，杨胜，等. 眶深部接触视神经小异物取出的临床观察[J]. 中华眼科杂志，2014，(5)：360-363. DOI：10.3760/cma.j.issn.0412-4081.2014.05.011.
[6] Tian YM, Gao XW, Ren B, et al. Clinical observation on removal of small foreign bodies touching the optic nerve in the deep orbital region: a case series[J]. Orbit, 2014, 33(3): 210-213. DOI: 10.3109/01676830.2014.881397.
[7] 钟敬祥，朱春玲. 眼眶深部及筛窦蝶窦内竹筷异物一例[J]. 眼外伤职业眼病杂志，2005，27(12)：951-952. DOI：10.3760/cma.j.issn.2095-1477.2005.12.031.
[8] 李玉珍，魏锐利. 眼眶内多发性植物性异物取出一例[J]. 中华眼科杂志，2002，38(6)：375. DOI：10.3760/j.issn.0412-4081.2002.06.019.

（收稿日期：2019-10-22　修回日期：2020-02-10）

（本文编辑：张宇）

中华医学会杂志社 版权所有 违规必究
Q2xvdWRWZXJzaW9uLQo?