

神经眼科住院患者管理规范

中华医学会眼科学分会神经眼科学组

通信作者:魏世辉,Email:weishihui706@hotmail.com

【摘要】 神经眼科是一门临床交叉学科,在眼科学的临床诊断和治疗中具有重要作用。中华医学会眼科学分会神经眼科学组组建以来,我国的神经眼科临床和科研工作取得很大进步并平稳发展。神经眼科疾病的精准诊疗要求医生具有全面系统的眼科、神经科及影像学诊断知识并接受系统的培训,此外,由于神经眼科疾病发病机制复杂,疾病表现形式多样及临床体征涉及学科较多,神经眼科住院患者的治疗和预后主要取决于医生对患者的规范医疗管理。为了规范我国各级医疗机构对神经眼科住院患者的诊疗过程及进一步推动我国神经眼科学科快速发展,中华医学会神经眼科学组组织专家组成员在全国范围内对神经眼科患者诊疗和医疗管理中存在的临床问题和困难进行广泛调查和归纳,以通信和会议的形式组织相关专业的医疗专家进行反复讨论,经过半年的反复修订制定出综合性医院眼科对神经眼科住院患者的管理规范,着重介绍神经眼科疾病的入院收治病种及视觉传入系统疾病的检查和治疗路径,为我国综合性医院规范诊疗和管理神经眼科疾病住院患者提供指导。

【关键词】 神经眼科; 住院患者; 医疗管理; 临床实践; 规范化

基金项目: 国家重点研发计划项目(2018YFE0113900)

DOI:10.3760/cma.j.cn115989-20210118-00048

Management practice for inpatients in neuro-ophthalmology

Neuro-ophthalmology Group, Ophthalmology Branch of Chinese Medical Association

Corresponding author: Wei Shihui, Email: weishihui706@hotmail.com

【Abstract】 Neuro-ophthalmology is a clinical cross-discipline, which plays an important role in ophthalmology. Since the establishment of the Neuro-ophthalmology Group of the Ophthalmology Branch of Chinese Medical Association, a considerable progress has been made in the clinical practice and research in neuro-ophthalmology in China. The diagnosis and treatment of neuro-ophthalmology diseases require comprehensive and systematic ophthalmology, neurology and imaging examinations and training. In addition, the therapeutic outcome and prognosis of the patients are depending on standardized medical pathway due to the complex pathogenesis, diverse clinical findings and multiple interdisciplinary cooperation. In order to standardize the managing process of inpatients of neuro-ophthalmology in China and better promote the rapid development of neuro-ophthalmology further, the Neuro-ophthalmology Group of Chinese Medical Association organizes the expert members to survey the problems and challenges in medical management of inpatients with neuro-ophthalmology diseases in department of ophthalmology of comprehensive hospital around China and develop a clinical practice advice by mail and group discussion. The practice focuses on the scope of neuro-ophthalmology diseases, inspection and treatment ideas for visual afferent system diseases, and provides experience and reference for general hospitals to treat patients with neuro-ophthalmology diseases.

【Key words】 Neuro-ophthalmology; Inpatients; Medical management; Clinical practices; Standardization

Fund program: National Key R&D Program Project(2018YFE0113900)

DOI:10.3760/cma.j.cn115989-20210118-00048

神经眼科是一门医学临床交叉学科,涉及眼科、神经内科、神经外科和影像学等多个学科,在眼科学临床和科研活动中发挥重要作用^[1-2]。自2010年起,解放军总医院眼科成立了神经眼科病房,分设了独立的医

疗护理单元,逐渐开展并延伸相关领域的临床和科研工作,逐步成为神经眼科医疗人员的研修和培训基地。2011年3月,中华医学会眼科学分会组建神经眼科学组,有利地推动了我国神经眼科临床诊疗和学科建设

的平稳发展^[3-5]。神经眼科疾病的诊疗需要全面的眼科、神经科及影像学检查知识体系和系统的临床培训。鉴于神经眼科疾病发病机制复杂,临床表现多样,诊断和治疗方法涉及多学科交叉,且患者的预后取决于医疗机构和医务人员的精准决策和规范的管理路径,中华医学会神经眼科学组组织专家组成员在全国范围内对各级医疗机构中神经眼科患者诊疗和医疗管理中存在的临床问题和困难进行广泛调查和归纳,以通信和会议的形式组织相关专业的医疗专家进行多次讨论,经过半年的反复修订,制定出我国综合性医院眼科对神经眼科住院患者的系列管理规范。本规范着重介绍神经眼科疾病的收治病种、视觉传入系统疾病的检查和治疗思路,为综合性医院神经眼科疾病患者的住院诊断、治疗路径和医疗管理提供指导意见。

1 神经眼科疾病收治范围和诊疗思路

神经眼科学涉及的疾病范围广泛,凡是由于人体神经系统损害而引起的眼部症状和体征均属于广义的神经眼科诊疗范畴。根据涉及的解剖结构和生理功能,可将神经眼科学分为视觉传入系统和眼球运动传出系统 2 个方面^[6-7]。视觉传入系统指从视网膜神经节细胞层开始,经视神经、视交叉、视束、视放射直至枕叶视皮质的视觉神经传导通路,而眼球运动传出系统指由位于大脑半球额叶的眼球侧视运动中枢、额叶脑桥束、脑干侧视中枢、脑干的眼球运动神经核、眼球运动神经以及所支配的眼内肌和眼外肌所组成的支配眼球运动的神经传导通路。

我国神经眼科住院患者以各种类型的视神经炎、非动脉炎性前部缺血性视神经病变(non-arteritic anterior ischemic optic neuropathy, NAION)、外伤性视神经病变、遗传性视神经病变、后视路病变等视觉传入系统疾病为主^[8-9],而传出系统病变的临床和科研工作仍由数位斜视研究领域的医生开展,总体研究团队规模较小,有待神经眼科同道投入更多时间和精力,以提升相关研究的深度和广度。临床工作中我们发现,表现复杂的神经眼科病例数目逐渐增多,其发病多与神经系统疾病、风湿免疫系统疾病、血液系统疾病以及遗传性疾病等密切相关,亟待搭建多学科协作诊疗平台,此外怀疑罹患神经眼科疾病时,除了常规检查外,还要建立和掌握神经系统疾病的定位和定性诊断思维方式(图 1),并与易误诊为视神经疾病的视网膜疾病、圆锥角膜、核性白内障、葡萄膜炎、非器质性视力下降等疾病进行鉴别诊断,制定规范的治疗方案和严密的随访计划。

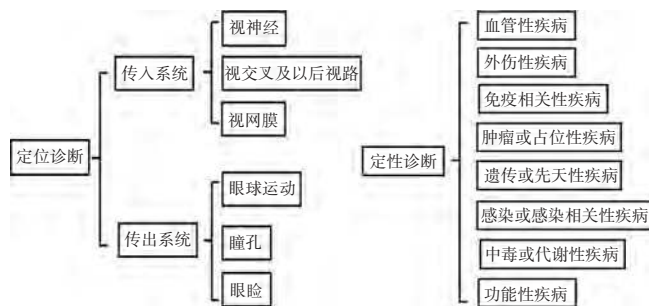


图 1 神经系统疾病的定位和定性诊断思维方式

Figure 1 Anatomical diagnosis and etiology diagnosis of nervous system disease

2 视觉传入系统的检查方法^[10-11]

2.1 眼科检查

2.1.1 最佳矫正视力 神经眼科检查的第一步是确定每眼的最佳矫正视力(best corrected visual acuity, BCVA),首先判断视力下降是单眼还是双眼,急性还是慢性,进展性还是非进展性;明确视力下降至恢复的时间及视力的恢复程度。即使患者 BCVA 正常,患者首诊有明显视觉症状时也需要进一步检查色觉、视野和眼底变化等。

2.1.2 色觉检查 大多数视神经病变可导致明显的色觉障碍,但视网膜或黄斑疾病中视力可能很差但色觉相对完好,故获得性色觉障碍是诊断视神经病变的重要临床证据,色觉检查应双眼分别进行,一定要在瞳孔检查之前进行。可用下列方法进行色觉检查:(1)假同色图 假同色图也称色盲本。在同一副色彩图中,既有相同亮度而不赋颜色的斑点组成的图形或数字,也有亮度不同而颜色相同的斑点组成的图形或文字。正常人以颜色来辨认,色盲者只能以明暗来判断。(2)FM-100 试验及 D-15 色盘试验 嘱患者按色调的不同将有色棋子依次排列,根据其排列顺序正常与否判断有无色觉障碍及其性质和程度。FM-100 能够更详细地评估色觉,但检测时间较长,通常不将其作为一线色觉检查方法。D-15 检测时间较短,可作为色觉检查的首选方法。(3)色觉镜 利用红光与绿光适当混合形成黄光的原理,受试者根据黄光变化调配红光与绿光的比例,判断其有无色觉障碍及其性质和程度。这种方法临床上已较少采用。

2.1.3 对比敏感度 视力检查仅反映高对比度(黑白反差明显)时眼的分辨能力,而日常生活中物体间明暗对比并非如此强烈。例如,某些眼病识别黑字的视力表正常,而难以辨认灰纸黑字的视力表。对比敏感度(contrast sensitivity, CS)检查引入调制传递函数

概念,可反映空间、明暗对比二维的形觉功能。采用 CSV-1000 对比度测试仪可对视神经病变进行检测,视神经病变多见中低频 CS 异常,而黄斑病变多见高频 CS 异常。

2.1.4 明负荷恢复试验 明负荷恢复试验有助于黄斑病变和视神经病变的鉴别,其原理是强光照射后视网膜敏感性的恢复依赖于光照过程中被漂白的视色素的再生。影响光感受器或邻近视网膜色素上皮的疾病可使此过程延长。测试方法:测试每眼的 BCVA,患者直接注视 2~3 cm 光源 10 s,记录视力恢复至 BCVA 的所需时间。结果判读:如视力恢复时间 >30 s,或双眼间恢复时间差 >10 s 则为异常。黄斑病变可使明负荷恢复试验时间延长,而视神经病变无改变。此检查简单实用,可用于视神经疾病和视网膜疾病的鉴别。

2.1.5 瞳孔检查 瞳孔检查在任何神经眼科疾病中都不能忽略,其可以协助定位诊断,还可以提供可能的病因学诊断,是反映视觉功能的一个客观指标,瞳孔正常是怀疑功能性视力下降的一个重要线索。瞳孔检查应在暗室内进行,注意暗室内和明亮环境下双眼瞳孔大小是否相等。相对性传入性瞳孔障碍 (relative afferent pupillary defect, RAPD) 是视神经功能受损最简便易行的客观检查方法,是发现单眼视神经病变的重要检查手段。若双眼均有视神经病变,则病情严重的一侧眼可有 RAPD。严重的黄斑病变和大范围的视网膜脱离也可产生 RAPD。检查时患者固视一个远处的目标(避免调节反射),检查者用明亮的聚光手电交替短时 (2~4 s) 照射双眼瞳孔,从下方与视轴呈 15°~45° 照射瞳孔,照射瞳孔的角度相对固定。中和密度滤光镜在检测轻度的 RAPD 时更敏感,还可用来量化 RAPD 的程度以及通过量化的数值为视神经病变的病情和预后提供参考依据。临床首诊怀疑视神经疾病时应先进行 RAPD 检查,然后再扩瞳进行其他相关检查。

2.1.6 眼底检查 眼底检查是神经眼科检查必不可少的部分,可用直接或间接检眼镜进行检查。推荐用 60 D、78 D 或 90 D 前置镜检查视盘表现,可以获得视盘的立体图像。初诊时应拍摄并保存清晰眼底图像,以便后期对病情进行动态监控和对比。眼底检查的重点在于视盘的大小、形状和颜色,判断视盘有无发育不全、视盘倾斜和视神经萎缩,关注视盘周围血管异常、视网膜出血和渗出等,如果存在视盘水肿,则记录水肿程度。

2.1.7 视野检查 视野检查是神经眼科检查的一个重要组成部分。任何患者的视力下降不能用眼部或屈

光改变来解释时都需要进行视野检查,视野检查属于心理物理学检查,反映的是受试者的主观感觉,受试者有一个学习、掌握的过程。面对面视野测试可提供部分有效信息,目前常用的评估方法是采用专门的视野计进行检查,需要注意双眼检查和检查时进行屈光矫正。视神经炎可发生各种类型的视野缺损,Leber 遗传性视神经病变 (Leber hereditary optic neuropathy, LHON) 常见上方中心暗点,NAION 通常表现为与生理盲点相连的绕过中心注视点的象限盲。视野检查结果有助于病灶的定位诊断:单眼视野缺损提示视神经病变,双颞侧缺损提示视交叉病变,不一致的同向偏盲提示视束或视放射病变,一致的同侧偏盲提示枕叶病变。疑有微小或隐匿性黄斑病变时按需要检测微视野。

Amsler 方格表是 10 cm×10 cm 的黑底白线方格表,检查距离为 33 cm,相当于 10° 范围的中心视野,有助于评估黄斑功能或发现中心、旁中心暗点。黄斑病变者检查时会出现中央暗影遮盖、直线扭曲、方格大小不等表现。

2.1.8 视觉诱发电位 从视网膜到视皮层任何部位神经纤维病变都可发生视觉诱发电位 (visual evoked potentials, VEP) 的异常,需要结合视网膜电图、视野、神经系统影像学检查等做出相应的定位诊断。图形 VEP 检查结果比闪光 VEP 更稳定,患眼 BCVA 低于 0.1 时应选择闪光 VEP 检查,无论单眼或双眼发病,均应进行双眼检查。病理性 VEP P₁₀₀/P₂ 波潜伏值及振幅改变可用来判断两大类疾病:以视神经脱髓鞘为主要病理特征的疾病主要表现为 P₁₀₀/P₂ 波潜伏值延长,以视神经轴索损伤为主要病理特征的疾病 P₁₀₀/P₂ 振幅下降。然而,临床上疾病的复杂和严重程度、病程的长短、患者所处的疾病阶段等均影响 VEP 检查结果,需进行综合分析。

2.1.9 光相干断层扫描成像 光相干断层扫描成像 (optical coherence tomography, OCT) 是一种新型光学诊断技术,可进行活体眼组织显微镜结构的非接触式、非侵入性断层成像。采用 OCT 检查视盘水肿、视神经炎、缺血性视神经病变、视神经萎缩、视盘玻璃疣、视盘小凹等,尤其是测量视盘周围神经纤维层和黄斑区神经节细胞复合体厚度对早期发现和评估各种视神经病变很有价值^[12]。对于不明原因的视盘水肿及与视网膜疾病鉴别时还需进行荧光素眼底血管造影、自发荧光和眼部 B 型超声检查。

2.2 神经系统影像学检查

2.2.1 视神经管高分辨率 CT 高分辨率 CT (high resolution computed tomography, HRCT) 是采用高空间

分辨率算法(骨算法)重建成像的一种 CT 检查技术^[13]。视神经管 HRCT 的扫描方法:以前床突为中心,水平位和冠状位,扫描层厚 $<2\text{ mm}$,应用骨算法(骨窗)成像。HRCT 有助于诊断有无视神经管骨折。

2.2.2 眼眶磁共振成像平扫和增强 磁共振成像(magnetic resonance imaging, MRI)能提供高分辨率的眼眶三维图像,神经组织解剖成像优于 CT。遇到疑似视神经病变者应进行眼眶 MRI,若出现其他神经系统症状时还需完善头颅 MRI 或脊髓 MRI。眼眶 MRI 的扫描序列为水平位、冠状位、矢状位 $T_1\text{WI}$ 抑脂、 $T_2\text{WI}$ 抑脂、 T_1 增强,层厚 $<3\text{ mm}$,从眼球扫描至海绵窦。例如视神经炎急性期 MRI 表现为受累视神经呈长 T_2 信号伴 T_1 强化。MRI 功能成像为不同类型视神经炎的鉴别诊断提供了新的视角^[14]。

2.2.3 头颅磁共振血管成像或磁共振静脉成像 磁共振血管成像(magnetic resonance angiography, MRA)用于发现有无颈动脉狭窄或阻塞、颅内和/或眶内动静脉畸形、颈动脉海绵窦瘘及后交通动脉瘤等;可疑颅内高压症需行磁共振静脉成像(magnetic resonance venography, MRV)筛查有无颅内静脉窦血栓形成。

2.2.4 数字减影血管造影 头颅 MRA 或 MRV 异常者需进一步行颅脑数字减影血管造影(digital subtraction angiography, DSA)检查。DSA 是颅内血管病变检查的“金标准”,神经眼科相关疾病者需行 DSA 诊断的疾病包括动脉瘤、硬脑膜海绵窦瘘、颈内动脉海绵窦瘘、硬脑膜动静脉瘘、颅内静脉窦血栓形成等。随着 MRI 和 CT 血管成像技术日新月异的发展,其图像清晰度和分辨率越来越高,很多血管异常类疾病确诊可不依赖于有创的 DSA 检查。

2.3 实验室检查

2.3.1 神经眼科住院患者的常规检查 包括血常规、尿常规、便常规、肝肾功能相关指标、电解质水平、空腹血糖浓度、尿酸水平、血脂四项、凝血四项、乙肝、甲肝、梅毒、艾滋相关抗体等相关指标测定。

2.3.2 脑脊液检查 神经眼科医师培训后能够独立完成腰椎穿刺术。腰椎穿刺术适应证包括疑诊各种中枢神经系统感染性疾病、中枢神经系统血管性疾病、颅内占位性病变、脊髓病变或神经变性病、鞘内注射药物或动态观察病情者^[15]。应进行脑脊液压力测定,收集患者脑脊液,检查脑脊液常规、生化指标、免疫指标和病理学细胞涂片,疑诊多发性硬化(multiple sclerosis, MS)者需检查寡克隆抗体,疑有颅内感染者需进行细菌培养及药物敏感试验,疑有隐球菌感染者需进行标本的墨汁染色,疑诊结核感染者可对标本进行抗酸染色。

2.3.3 自身免疫相关指标检查 视神经疾病患者应进行红细胞沉降率、C 反应蛋白、抗核抗体、自身抗体谱的检测以及体液免疫、人白细胞抗原 B27、抗心磷脂抗体二项、免疫球蛋白分类测定、甲状腺功能七项检查等。

2.3.4 感染相关指标 注意排查上呼吸道病毒抗体和 TORCH 八项;疑有结核感染需查 T-SPOT 和结核菌素试验。

2.3.5 中枢神经系统脱髓鞘抗体检测 可疑视神经炎患者应进行水通道蛋白 4 抗体、髓鞘少突胶质细胞糖蛋白(myelin oligodendrocyte glycoprotein, MOG)抗体、神经胶质纤维酸性蛋白等检测,有助于脱髓鞘性视神经炎的病因学分型^[16]。

2.3.6 其他指标 疑诊视神经疾病者必要时进行肿瘤标志物、副肿瘤综合征相关指标、自身免疫性脑炎抗体、LHON 相关基因、OPA1 基因和线粒体全基因组检测等,为病因学诊断提供可靠依据。

3 视神经疾病的常用治疗方法^[17-25]

3.1 糖皮质激素

糖皮质激素冲击疗法是多种视神经疾病常用的治疗方法,可以减轻患者眼部急性期症状,缩短病程,改善预后。糖皮质激素冲击疗法可静脉滴注给药和/或口服给药,用药前应评估有无禁忌证,治疗前应进行有效沟通并经患者签署知情同意书,对儿童患者要注意评估药物应用对患者生长发育的影响。

3.1.1 糖皮质激素冲击疗法适应证 特发性脱髓鞘性视神经炎(idiopathic demyelinating optic neuritis, IDON)、视神经脊髓炎谱系疾病(neuromyelitis optica spectrum disorder, NMOSD)、MOG 抗体相关疾病(myelin oligodendrocyte glycoprotein antibody associated disease, MOGAD)、MS 等疾病的急性期均首选大剂量糖皮质激素冲击治疗。

3.1.2 治疗原则 IDON 急性期采用甲泼尼龙琥珀酸钠注射液静脉注射, 1 g/d ,连续用药 $3\sim 5\text{ d}$,随后改为 $1\text{ mg}/(\text{kg}\cdot\text{d})$ 醋酸泼尼松片晨起顿服,连续用药 11 d ;建议儿童患者甲泼尼龙琥珀酸钠注射液剂量为 $20\sim 30\text{ mg}/(\text{kg}\cdot\text{d})$ (总剂量不超过 1 g),治疗 $3\sim 5\text{ d}$,随后按 $1\sim 2\text{ mg}/(\text{kg}\cdot\text{d})$ 醋酸泼尼松片口服。糖皮质激素对 NMOSD 和 MOGAD 急性期的治疗原则:大剂量冲击,缓慢阶梯减量,小剂量长期维持。糖皮质激素对 MS 急性期治疗原则为大剂量和短疗程。外伤性视神经病变急性期患者是否采用大剂量糖皮质激素冲击疗法尚有争议^[26]。NAION 急性期可以酌情给予甲泼尼龙琥珀酸钠注射液 80 mg/d 静脉注射,促进视

盘水肿的消退^[27-28]。

3.1.3 用药注意事项 严格掌握糖皮质激素应用的适应证,合理制定治疗方案,并联合应用胃黏膜保护剂,并同时采用补钾、补钙制剂治疗,监测相关不良反应。长期应用糖皮质激素的主要不良反应有感染、水电解质紊乱、消化性溃疡、血糖浓度升高、血压升高、股骨头无菌性坏死、库欣综合征、精神异常等。

3.2 血浆置换疗法^[29-32]

血浆置换疗法(plasma exchange, PE)可快速去除体内的致病性抗体、补体及炎症因子,还可以改变免疫细胞的数目而发挥免疫调节作用,改善视神经病变急性期患者的预后。

3.2.1 适应证 PE适用于不能耐受甲泼尼龙琥珀酸钠静脉注射或糖皮质激素治疗无效的 NMOSD、MOGAD、MS 及其他难治性视神经炎等自身免疫性疾病的急性期。

3.2.2 PE 治疗方法 PE 治疗共 5~7 次,隔日 1 次,每次置换血浆 1~2 L。

3.2.3 PE 治疗注意事项 PE 治疗的常见不良反应有穿刺部位出血、穿刺部位疼痛、血清电解质紊乱、一过性低血压、呼吸困难、变态反应、感染、深静脉血栓等;严重不良反应有脓毒血症、败血症、气体栓塞。PE 治疗前后均应常规检查血常规、免疫球蛋白水平、凝血功能和电解质水平。

3.3 免疫球蛋白静脉注射

甲泼尼龙琥珀酸钠静脉注射反应差的急性期 NMOSD 或 MOGAD 患者可以选用免疫球蛋白静脉注射治疗,也可作为有糖皮质激素禁忌证患者的治疗选择,其作用机制是中和血液中的抗体、补体、细胞因子,进而发挥免疫增强作用。常用方法为 0.4 g/(kg·d) 静脉滴注,连续用药 5 d 为 1 个疗程(常规用 1 个疗程)。

3.4 免疫抑制剂的应用

采用免疫抑制剂治疗的目的是预防视神经疾病的复发,降低神经功能损害进展的风险。免疫抑制剂治疗适用于复发性脱髓鞘性视神经炎、NMOSD、MOGAD、MS 等自身免疫性疾病的缓解期。免疫抑制剂的临床一线药物主要有硫唑嘌呤、吗替麦考酚酯、利妥昔单抗(rituximab, RTX)等。

3.4.1 硫唑嘌呤 (1)推荐用法 推荐硫唑嘌呤 2~3 mg/(kg·d) 口服,通常在硫唑嘌呤起效以后(4~5 个月)将糖皮质激素减至小剂量维持。(2)注意事项 硫唑嘌呤的主要不良反应为骨髓抑制、肝功能损害,应定期检测血常规和肝功能。有条件的医院应用硫唑嘌呤前应建议患者测定硫嘌呤甲基转移酶(thiopurine S-

methyltransferase, TPMT) 活性或者相关基因检测,减少严重不良反应的发生。

3.4.2 吗替麦考酚酯 (1)推荐用法 推荐吗替麦考酚酯 1 000~1 500 mg 口服,每天 2 次。(2)注意事项 吗替麦考酚酯用药后起效较硫唑嘌呤快,不良反应较轻,主要为胃肠道症状和增加感染机会。

3.4.3 利妥昔单抗 RTX 是一种靶向 B 细胞表面 CD20 的单克隆抗体。(1)推荐用法 ①按 375 mg/m² 的剂量给药,每周 1 次,连续 4 次;②每次 1 000 mg RTX,每 2 周 1 次,连续 2 次;③改良小剂量方案^[33-34]: 每次 100 mg,每周 1 次,连续 4 次;或每次 500 mg,每 2 周 1 次,连续 2 次。可以采用外周血 CD19⁺ B 淋巴细胞或 CD27⁺ 记忆 B 细胞作为监测指标,若 B 淋巴细胞再募集则进行第 2 疗程治疗。总之,RTX 方案的选择应以个体化和密切监测实验室数据有效为原则。(2)注意事项 RTX 治疗前预先给予抗组胺类药物和非甾体类抗炎药物;首次 RTX 给药时注意控制静脉滴注速度,缓慢开始,若无变态反应或其他不良反应可逐渐增加静脉滴注速度。用药后定期复查患者血常规、尿常规、肝功能、肾功能指标、血清免疫球蛋白亚型和 B 细胞亚型,定期行肺部 CT 检查,警惕肺部感染的发生,若发生感染应联系呼吸或重症医学科进行处置。

3.5 疾病修正治疗

疾病修正治疗(disease modifying treatment, DMT)主要用于 MS 和 MS 视神经炎的治疗,而对 NMOSD 和 MOGAD 无效。经中国食品药品监督管理局批准的用于 MS 的 DMT 药物主要有重组人 β -1b 干扰素、特立氟胺、芬戈莫德和西尼莫德,早期合理高效应用 DMT 药物有助于延缓疾病的进展。

3.6 神经营养药物和传统中医药疗法^[35]

B 族维生素(如甲钴胺片)、神经生长因子、神经节苷脂等神经营养药物和中医中药疗法对神经眼科疾病有一定辅助治疗作用。

3.7 医患交流和心理治疗

神经眼科疾病常引起患者视力的骤然下降,引起患者产生焦虑、抑郁等负面情绪,因此对患者进行心理疏导尤为重要。医护人员一方面应与患者主动谈心,开展针对性宣教,使其减轻或消除对疾病的恐惧心理,另一方面应积极与心理科开展诊疗合作,对患者开展心理咨询,必要时使用相关药物治疗。这些措施成为神经眼科疾病的诊疗特色之一。

4 小结

中华医学会眼科学分会神经眼科学组成立以来,

我国神经眼病的临床和科研工作取得了长足的进步。但是,我们也清醒地认识到我国神经眼科诊疗研究与国外相关领域间仍存在一定的差距,主要体现在传出系统相关视神经疾病的研究力量薄弱、高质量循证医学研究证据缺乏、医师培训体系还不完备等方面,神经眼科学科的发展任重而道远。希望我国以神经眼科住院患者管理规范的制定为契机,激励广大神经眼科医师的工作热情,发挥综合性医院的临床资源优势,建设高质量神经眼科医疗和科研团队,并与其他相关学科精诚合作,共同努力,增加我国神经眼科研究在国际的影响力。

形成此规范文件的专家组成员:

执笔专家:

宋宏鲁 解放军总医院眼科医学部
程康鹏 解放军总医院眼科医学部
魏世辉 解放军总医院眼科医学部

专家组成员(排名不分先后):

魏世辉 解放军总医院眼科医学部
钟 勇 中国医学科学院北京协和医院
姜利斌 首都医科大学附属北京同仁医院
陈长征 武汉大学人民医院
岑令平 汕头大学·香港中文大学联合汕头国际眼科中心
陈 洁 温州医学院附属眼视光医院
范 珂 河南省人民医院/河南省立眼科医院
付 晶 首都医科大学附属北京同仁医院
官媛媛 上海市第一人民医院
韩 梅 天津市眼科医院
黄小勇 陆军军医大学西南医院 全军眼科医学专科中心
纪淑兴 陆军特色医学中心大坪医院
江 冰 中南大学湘雅二医院
李晓明 吉林省人民医院
李志清 天津医科大学眼科医院
李宏武 大连医科大学附属第二医院
卢 艳 首都医科大学附属北京世纪坛医院
陆 方 四川大学华西医院
陆培荣 苏州大学附属第一医院
马 嘉 昆明医科大学第一附属医院
毛俊峰 中南大学湘雅医院
潘雪梅 山东中医药大学附属眼科医院
邱怀雨 首都医科大学附属北京朝阳医院
施 维 首都医科大学附属北京儿童医院
石 璇 北京大学人民医院

宋 鄂 苏州大学附属理想眼科医院
孙传宾 浙江大学医学院附属第二医院
孙 岩 沈阳何氏眼科医院
孙艳红 北京中医药大学东方医院
王 敏 复旦大学附属眼耳鼻喉科医院
王欣玲 中国医科大学附属第四医院
王艳玲 首都医科大学附属北京友谊医院
王 影 中国中医科学院眼科医院
肖彩雯 上海交通大学医学院附属第九人民医院
徐 梅 重庆医科大学附属第一医院
徐全刚 解放军总医院眼科医学部
于金国 天津医科大学总医院
张丽琼 哈尔滨医科大学附属第一医院
张文芳 兰州大学第二医院
张秀兰 中山大学中山眼科中心
钟敬祥 暨南大学附属第一医院
利益冲突 本规范制定和发表过程均无任何利益冲突

参考文献

[1] 童绎. 我国神经眼科学简史及其展望[J]. 中国实用眼科杂志, 2002, 20(12): 883-885.

[2] 王宁利. 加强学科交叉促进我国神经眼科学的发展[J]. 中华眼科杂志, 2010, 46(12): 1057-1058. DOI: 10. 3760/cma. j. issn. 0412-4081. 2010. 12. 001.
Wang NL. To strength interdisciplinary for the development of neuro-ophthalmology in China [J]. Chin J Ophthalmol, 2010, 46(12): 1057-1058. DOI: 10. 3760/cma. j. issn. 0412-4081. 2010. 12. 001.

[3] 魏世辉. 脚踏实地加速我国神经眼科学术水平发展[J]. 中华眼科杂志, 2014, 50(12): 881-885. DOI: 10. 3760/cma. j. issn. 0412-4081. 2014. 12. 001.
Wei SH. Work hard to develop neuro-ophthalmology in China [J]. Chin J Ophthalmol, 2014, 50(12): 881-885. DOI: 10. 3760/cma. j. issn. 0412-4081. 2014. 12. 001.

[4] 魏世辉, 宋宏鲁. 我国神经眼科学的十年回顾与展望[J]. 中华眼底病杂志, 2020, 36(4): 253-256. DOI: 10. 3760/cma. j. cn11434-20200207-00042.
Wei SH, Song HL. The review and prospect of the decade of neuro-ophthalmology in China [J]. Chin J Ocul Fundus Dis, 2020, 36(4): 253-256. DOI: 10. 3760/cma. j. cn11434-20200207-00042.

[5] 魏世辉, 宋宏鲁, 童绎. 我国神经眼科专业发展历程和展望[J]. 中华眼科杂志, 2020, 56(12): 891-894. DOI: 10. 3760/cma. j. cn112142-20200602-00369.
Wei SH, Song HL, Tong Y. The development history and prospect of neuro-ophthalmology in China [J]. Chin J Ophthalmol, 2020, 56(12): 891-894. DOI: 10. 3760/cma. j. cn112142-20200602-00369.

[6] 张晓君. 多学科合作积极开展神经眼科传出系统疾病临床与研究[J]. 中国眼耳鼻喉科杂志, 2013, 13(4): 205-207. DOI: 10. 3969/j. issn. 1671-2420. 2013. 04. 001.

[7] Miller NR, Newman NJ, Bioussé V, Walsh and Hoyt 精编临床神经眼科学[M]. 张晓君, 魏文斌, 译. 6 版. 北京: 科学出版社, 2009: 367-490.

[8] 王雪琼, 李军, 周欢粉, 等. 单中心神经眼科住院患者疾病构成比分析[J]. 眼科, 2018, 27(5): 381-385. DOI: 10. 13281/j. cnki. issn. 1004-4469. 2018. 05. 013.
Wang XQ, Li J, Zhou HF, et al. Disease constituent ratio of hospitalized patients with neuro-ophthalmic diseases: a single center analysis [J]. Ophthalmol CHN, 2018, 27(5): 381-385. DOI: 10. 13281/j. cnki.

- issn. 1004-4469. 2018. 05. 013.
- [9] 王雷, 王伟, 黄厚斌, 等. 单中心神经眼科住院患者疾病病因及流行病学特征分析[J]. 解放军医学院学报, 2016, 37(9): 928-932, 963. DOI: 10. 3969/j. issn. 2095-5227. 2016. 09. 003.
- Wang L, Wang W, Huang HB, et al. Etiological and epidemiological characteristics of hospitalized patients with neuro-ophthalmology diseases: a single center analysis[J]. Acad J Chin Pla Med School, 2016, 37(9): 928-932, 963. DOI: 10. 3969/j. issn. 2095-5227. 2016. 09. 003.
- [10] 李凤鸣, 谢立信. 中华眼科学[M]. 3 版. 北京: 人民卫生出版社, 2014.
- [11] Miller NR, Newman NJ, Biousse V, et al. Walsh & Hoyt's clinical neuro-ophthalmology: the essentials[M]. 2nd ed. Lippincott Williams & Wilkins. 2008.
- [12] 张成. 神经眼科学最新研究[J]. 中华实验眼科杂志, 2019, 37(1): 55-62. DOI: 10. 3760/cma. j. issn. 2095-0160. 2019. 01. 013.
- Zhang C. Recent developments in neuro-ophthalmology[J]. Chin J Exp Ophthalmol, 2019, 37(1): 55-62. DOI: 10. 3760/cma. j. issn. 2095-0160. 2019. 01. 013.
- [13] 中华医学会眼科学分会神经眼科学组. 我国外伤性视神经病变内镜下经鼻视神经管减压术专家共识(2016 年)[J]. 中华眼科杂志, 2016, 52(12): 889-893. DOI: 10. 3760/cma. j. issn. 0412-4081. 2016. 12. 004.
- [14] 王均清, 李鸣歌, 周欢粉, 等. AQP4 抗体阳性与 MOG 抗体阳性视神经炎患者脑区低频振幅特征性变化比较[J]. 中华实验眼科杂志, 2019, 37(12): 982-987. DOI: 10. 3760/cma. j. issn. 2095-0160. 2019. 12. 009.
- Wang JQ, Li MG, Zhou HF, et al. Comparison of the low frequency fluctuation between AQP4 antibody positive and MOG antibody positive patients with optic neuritis[J]. Chin J Exp Ophthalmol, 2019, 37(12): 982-987. DOI: 10. 3760/cma. j. issn. 2095-0160. 2019. 12. 009.
- [15] 刘冰, 刘雅莉, 彭晓霞, 等. 儿童诊断性腰椎穿刺术后管理循证实践指南[J]. 中国循证儿科杂志, 2020, 15(4): 241-246. DOI: 10. 3969/j. issn. 1673-5501. 2020. 04. 001.
- [16] 陈俊, 何剑峰, 战家霖. 视神经脊髓炎生物标志物的研究进展[J]. 中华实验眼科杂志, 2018, 36(12): 973-976. DOI: 10. 3760/cma. j. issn. 2095-0160. 2018. 12. 016.
- Chen J, He JF, Zhan JL. Advance in biomarkers of neuromyelitis optica[J]. Chin J Exp Ophthalmol, 2018, 36(12): 973-976. DOI: 10. 3760/cma. j. issn. 2095-0160. 2018. 12. 016.
- [17] 中华医学会眼科学分会神经眼科学组. 视神经炎诊断和治疗专家共识(2014 年)[J]. 中华眼科杂志, 2014, 50(6): 459-463. DOI: 10. 3760/cma. j. issn. 0412-4081. 2014. 06. 013.
- [18] 中国免疫学会神经免疫学分会, 中华医学会神经病学分会神经免疫学组, 中国医师协会神经内科分会神经免疫专业委员会. 中国视神经脊髓炎谱系疾病诊断与治疗指南[J]. 中国神经免疫学和神经病学杂志, 2016, 23(3): 155-166. DOI: 10. 3969/j. issn. 1006-2963. 2016. 03. 001
- [19] Sahraian MA, Moghadasi AN, Azimi AR, et al. Diagnosis and management of Neuromyelitis Optica Spectrum Disorder (NMOSD) in Iran: a consensus guideline and recommendations[J]. Mult Scler Relat Disord, 2017, 18: 144-151. DOI: 10. 1016/j. msard. 2017. 09. 015.
- [20] Trebst C, Jarius S, Berthele A, et al. Update on the diagnosis and treatment of neuromyelitis optica: recommendations of the Neuromyelitis Optica Study Group (NEMOS)[J]. J Neurol, 2014, 261(1): 1-16. DOI: 10. 1007/s00415-013-7169-7.
- [21] Carnero Contentti E, Rojas JI, Cristiano E, et al. Latin American consensus recommendations for management and treatment of neuromyelitis optica spectrum disorders in clinical practice[J]. Mult Scler Relat Disord, 2020, 45: 102428[2021-01-04]. https://pubmed. ncbi..nlm.nih.gov/32763842/. DOI: 10. 1016/j. msard. 2020. 102428.
- [22] Sellner J, Boggild M, Clanet M, et al. EFNS guidelines on diagnosis and management of neuromyelitis optica[J]. Eur J Neurol, 2010, 17(8): 1019-1032. DOI: 10. 1111/j. 1468-1331. 2010. 03066. x.
- [23] 中国免疫学会神经免疫分会. 抗髓鞘少突胶质细胞糖蛋白免疫球蛋白 G 抗体相关疾病诊断和治疗中国专家共识[J]. 中国神经免疫学和神经病学杂志, 2020, 27(2): 86-95. DOI: 10. 3969/j. issn. 1006-2963. 2020. 02. 002.
- [24] 中国免疫学会神经免疫分会, 中华医学会神经病学分会神经免疫学组. 多发性硬化诊断和治疗中国专家共识(2018 版)[J]. 中国神经免疫学和神经病学杂志, 2018, 25(6): 387-394. DOI: 10. 3969/j. issn. 1006-2963. 2018. 06. 001.
- [25] Thompson AJ, Banwell BL, Barkhof F, et al. Diagnosis of multiple sclerosis: 2017 revisions of the McDonald criteria[J]. Lancet Neurol, 2018, 17(2): 162-173. DOI: 10. 1016/S1474-4422(17)30470-2.
- [26] 王安国. 外伤性视神经病变与类固醇治疗[J]. 中国耳鼻咽喉科杂志, 2015, 15(3): 149-151. DOI: 10. 14166/j. issn. 1671-2420. 2015. 03. 001.
- [27] 中华医学会眼科学分会神经眼科学组. 我国非动脉炎性前部缺血性视神经病变诊断和治疗专家共识(2015 年)[J]. 中华眼科杂志, 2015, 51(5): 323-326. DOI: 10. 3760/cma. j. issn. 0412-4081. 2015. 05. 002.
- [28] Biousse V, Newman NJ. Ischemic optic neuropathies[J]. N Engl J Med, 2015, 373(17): 1677. DOI: 10. 1056/NEJMc1509058.
- [29] 谭少英, 魏世辉, 徐全刚, 等. 血浆置换治疗视神经脊髓炎相关视神经炎值得注意的问题[J]. 中华眼底病杂志, 2017, 33(5): 445-448. DOI: 10. 3760/cma. j. issn. 1005-1015. 2017. 05. 002.
- Tan SY, Wei SH, Xu QG, et al. The commentaries of plasma exchange therapy for neuromyelitis optica related optic neuritis[J]. Chin J Ocul Fundus Dis, 2017, 33(5): 445-448. DOI: 10. 3760/cma. j. issn. 1005-1015. 2017. 05. 002.
- [30] Schwartz J, Padmanabhan A, Aquilino N, et al. Guidelines on the use of therapeutic apheresis in clinical practice-evidence-based approach from the writing committee of the American Society for Apheresis: the seventh special issue[J]. J Clin Apher, 2016, 31(3): 149-162. DOI: 10. 1002/jca. 21470.
- [31] Tan S, Ng TK, Xu Q, et al. Vision improvement in severe acute isolated optic neuritis after plasma exchange treatment in Chinese population: a prospective case series study[J]. Ther Adv Neurol Disord, 2020, 13: 1756286420947977[2020-12-30]. https://pubmed. ncbi. nlm. nih. gov/32913445/. DOI: 10. 1177/1756286420947977.
- [32] Lipphardt M, Mühlhausen J, Kitzke B, et al. Immunoabsorption or plasma exchange in steroid-refractory multiple sclerosis and neuromyelitis optica[J]. J Clin Apher, 2019, 34(4): 381-391. DOI: 10. 1002/jca. 21686.
- [33] 王均清, 徐全刚, 周欢粉, 等. 小剂量利妥昔单抗预防视神经脊髓炎谱系疾病复发的有效性及安全性观察[J]. 中华眼底病杂志, 2018, 34(2): 155-158. DOI: 10. 3760/cma. j. issn. 1005-1015. 2018. 02. 011.
- Wang JQ, Xu QG, Zhou HF, et al. Efficacy and safety of long-term treatment with low-dose rituximab for neuromyelitis optica spectrum disorder[J]. Chin J Ocul Fundus Dis, 2018, 34(2): 155-158. DOI: 10. 3760/cma. j. issn. 1005-1015. 2018. 02. 011.
- [34] Zhang C, Zhang M, Qiu W, et al. Safety and efficacy of tocilizumab versus azathioprine in highly relapsing neuromyelitis optica spectrum disorder (TANGO): an open-label, multicentre, randomised, phase 2 trial[J]. Lancet Neurol, 2020, 19(5): 391-401. DOI: 10. 1016/S1474-4422(20)30070-3.
- [35] 复方樟柳碱注射液在常见缺血性眼病中应用专家共识(2020 版)[J]. 中华实验眼科杂志, 2020, 38(7): 553-561. DOI: 10. 3760/cma. j. cn115989-20200416-00266.
- Chinese experts consensus on compound anisodine injection in the ischemic ophthalmopathy clinical practice (2020)[J]. Chin J Exp Ophthalmol, 2020, 38(7): 553-561. DOI: 10. 3760/cma. j. cn115989-20200416-00266.

(收稿日期:2021-01-20 修回日期:2021-02-01)

(本文编辑:尹卫靖)