

· 临床研究 ·

深板层角膜移植联合自体角膜层间垫片术 对角膜穿孔的临床应用价值



扫码观看
手术视频

王璐璐 张月琴 余晓菲 蔡瑞珍

河南省人民医院 河南省立眼科医院 河南省眼科研究所 郑州大学人民医院, 郑州 450003

通信作者: 王璐璐, Email: wlluyang@126.com

【摘要】 目的 探讨深板层角膜移植联合自体角膜层间垫片术治疗角膜穿孔的临床效果。 **方法** 采用系列病例观察研究, 收集 2017 年 1 月至 2018 年 8 月于河南省人民医院眼科就诊的角膜穿孔患者 14 例 14 眼, 所有患者均行深板层角膜移植术, 术中取自体角膜基质片填垫于角膜穿孔处。分别于术后第 1、7、14 天, 第 1、3、6、9、12 个月记录患者视力、眼压、角膜上皮愈合时间、感染是否复发、角膜植片及前房情况; 术后第 1、6、12 个月行眼前节 OCT 检查, 查看角膜植床植片层间结构及前房与虹膜结构。根据术后 1 年的随访情况评估手术的安全性和有效性。 **结果** 术后角膜上皮愈合时间为 2~4 d, 平均 (3.01±0.59)d。术后第 1 天, 所有患者前房形成良好, 无双前房出现。角膜植片与植床贴服良好, 植片轻度水肿。术后 2 周, 无角膜感染溃疡复发, 14 例患者角膜溃疡愈合, 前房形成良好。术后 3 个月, 角膜移植片透明, 眼前节 OCT 示角膜植床植片层间贴附良好, 前房情况稳定。术后 1 年, 9 眼最佳矫正视力 ≥0.3, 所有患者视力显著提高, 术后未见难治性青光眼出现。 **结论** 深板层角膜移植联合自体角膜层间填垫可以安全、有效地治疗角膜穿孔。

【关键词】 角膜穿孔; 板层角膜移植; 治疗

DOI: 10.3760/cma.j.cn115989-20190927-00418

Treatment of corneal perforation with lamellar keratoplasty combined with autogenous corneal stromal padding

Wang Lulu, Zhang Yueqin, Yu Xiaofei, Cai Ruizhen

Henan Provincial People's Hospital, Henan Eye Hospital, Henan Eye Institute, Zhengzhou University People's Hospital, Zhengzhou 450003, China

Corresponding author: Wang Lulu, Email: wlluyang@126.com

【Abstract】 Objective To study the clinical outcome of lamellar keratoplasty combined with autogenous corneal stromal padding for treatment of corneal perforation. **Methods** An observational case series study was conducted. A total of 14 patients (14 eyes) with corneal perforation underwent lamellar keratoplasty in Henan Provincial People's Hospital from January 2017 to August 2018 were collected. During the operation, the corneal stromal autograft was taken to pad the corneal perforation. Visual acuity, intraocular pressure, corneal epithelial healing time, infection recurrence, and the status of corneal graft and anterior chamber were recorded on the 1st, 7th, 14th day, 1st, 3rd, 6th, 9th and 12th month after operation. OCT examination of anterior segment was performed at 1 month, 6 and 12 months postoperatively to observe the interlamellar structure of corneal implantation bed and stromal graft, anterior chamber and iris. The safety and effectiveness of the operation were evaluated according to the 1-year follow-up. The study protocol adhered to the Declaration of Helsinki and was approved by the Ethics Committee of Henan Eye Hospital (No. HNEECKY-2019[18]). Written informed consent was obtained from each patient prior to entering the study cohort. **Results** The healing time of corneal epithelium was 2-4 days after operation, (3.01±0.59) days on average. At one day after surgery, all patients had normal anterior chamber depth without aqueous leak and no double chamber was observed. The corneal grafts attached to the implantation bed well and showed mild to moderate edema. There was no recurrence of corneal infection ulcer two weeks after operation, and the corneal ulcer was healed and anterior chamber was well formed in 14 patients. The corneal graft was transparent, and the anterior segment OCT image showed corneal implant bed and graft were well attached, and the anterior chamber depth was normal three months after operation. The best corrected visual acuity of 9 eyes was more than 0.3 one year after operation, and the

vision acuity of the 14 patients improved obviously, and no refractory glaucoma occurred after operation.

Conclusions Lamellar keratoplasty combined with autogenous corneal stromal padding is a safe and effective surgical procedure for treating corneal perforation.

[Key words] Corneal perforation; Lamellar keratoplasty; Treatment

DOI:10.3760/cma.j.cn115989-20190927-00418

角膜穿孔是各种角膜溃疡的严重并发症,如果不及治疗,可发生眼内容物脱出、眼内炎、继发性青光眼等,严重影响患眼视力,甚至可致盲,因此需要及时修复角膜,保持眼球完整性,挽救视功能。一般根据角膜溃疡穿孔的大小、位置、原发病选择合适的治疗方法。目前治疗角膜穿孔常用的手术方法是球结膜瓣遮盖术、多层羊膜填塞术、穿透角膜移植术^[1-2]。结膜瓣遮盖及羊膜填塞可暂时保留眼球的完整性,但术后视力恢复不佳,还需行角膜移植术^[3]。新鲜角膜供体的缺乏限制了穿透角膜移植术的及时开展^[4],但冷冻保存的板层角膜材料尚不难得到,本研究采用深板层角膜移植联合自体角膜层间垫片术治疗角膜穿孔,探讨其临床疗效。

1 资料与方法

1.1 一般资料

采用系列病例观察研究方法。收集 2017 年 1 月

至 2018 年 8 月于河南省人民医院眼科就诊的角膜穿孔患者 14 例 14 眼,其中男 10 例 10 眼,女 4 例 4 眼;年龄 31~71 岁,平均(54.4±9.7)岁;其中角膜异物取出术后角膜穿孔 3 眼,真菌性角膜溃疡穿孔 4 眼,病毒性角膜炎角膜穿孔 5 眼,翼状胬肉术后角膜溶解穿孔 1 眼,不明原因角膜穿孔 1 眼,其中 11 眼合并虹膜嵌顿。所有患者均有不同程度的混合型球结膜充血、畏光、流泪、视力下降等症状;角膜病灶直径为 3~9 mm,穿孔呈圆形或类圆形;角膜穿孔直径<4 mm,平均(2.64±0.81)mm;角膜溃疡直径 3~7 mm,平均(4.53±2.22)mm(表 1)。纳入标准:(1)年龄>18 岁;(2)角膜穿孔直径<4 mm;(3)穿孔周围角膜感染未达全层,或经过治疗病灶相对局限,无前房积脓等感染加重体征。排除标准:患有眼内炎及其他眼部疾病影响角膜修复者。本研究经河南省立眼科医院伦理委员会批准[批文号:HNEECKY-2019(18)],所有患者均签署知情同意书。

表 1 角膜穿孔患者术前一般情况
Table 1 Preoperative demographic and clinical characteristics of the patients with corneal perforation

患者编号	性别	年龄(岁)	眼别	诊断	穿孔原因	病灶面积(mm ²)	穿孔直径(mm)	病灶位置
1	男	35	左	角膜穿孔	角膜异物取出术后	3×4	1.5	周边区
2	女	48	右	角膜溃疡穿孔	真菌性角膜溃疡结膜瓣遮盖术后	7×8	3.5	中央区
3	女	65	左	角膜溃疡穿孔	真菌性角膜溃疡	7×6	2.5	中央区
4	男	31	右	角膜穿孔	病毒性角膜炎	5×5	2.0	旁中央区
5	男	57	右	角膜穿孔	病毒性角膜炎	5×6	2.0	旁中央区
6	男	58	左	角膜穿孔	角膜异物取出术后	3×3	1.5	周边区
7	男	57	左	角膜穿孔	真菌性角膜溃疡结膜瓣遮盖术后	7×7	3.0	中央区
8	男	59	右	角膜溃疡穿孔	病毒性角膜炎合并真菌感染	6×7	3.5	中央区
9	女	62	左	角膜溃疡穿孔	翼状胬肉术后	3×4	1.5	周边区
10	男	67	右	角膜穿孔	病毒性角膜炎	6×7	2.5	旁中央区
11	男	53	左	角膜溃疡穿孔	真菌性角膜溃疡结膜瓣遮盖术后	7×7	3.0	旁中央区
12	男	38	右	角膜穿孔	角膜异物取出术后	3×3	1.5	周边区
13	女	64	左	角膜穿孔	病毒性角膜炎	7×7	3.0	周边区
14	男	71	右	角膜溃疡穿孔	原因不明	6×6	2.0	旁中央区

1.2 方法

1.2.1 手术方法 所有手术均由同一医师完成。采用全身麻醉,植床直径大于溃疡浸润病灶直径 0.5 mm,首先完成第 1 层剖切,剖切 2/3 角膜厚度,尽量清除角膜感染病灶,再进行深层剖切,深板层剖切至 3/4~4/5 角膜厚度,剖切深度接近或达到后弹力层,取

角膜穿孔周围剖切的第 2 层角膜基质,修剪成与穿孔范围大小相应的角膜基质垫片覆盖于角膜穿孔处(图 1),制作大于植床 0.25 mm 的全层供体角膜植片,缝合于植床上,采用 10-0 尼龙线间断缝合 16~24 针。术中保证角膜层间垫片始终覆盖于穿孔处,不能移位。其中 1 眼角膜穿孔前房消失超过 1 周,为预防术后青

光眼,术中联合行复合式小梁切除术。如果术前角膜穿孔范围大,虹膜嵌顿严重,为防止房水渗入角膜植床植片层间形成术后双前房,术中不分离前粘连的虹膜组织,术后采用阿托品眼用凝胶(沈阳兴齐制药有限公司)扩瞳(视频 1)。

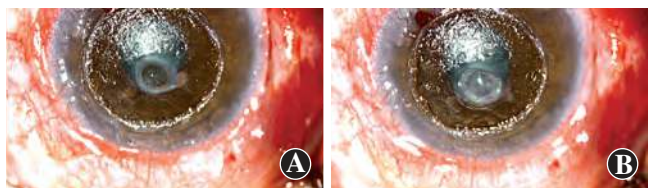


图 1 深板层角膜移植联合自体角膜层间垫片术 A:术中剖切好的角膜植床及穿孔部位 B:角膜基质片覆盖于穿孔部位

Figure 1 Lamellar keratoplasty combined with autogenous corneal stromal padding A: Corneal implantation bed and perforation site B: Corneal stromal autograft covered the corneal perforation

1.2.2 术后处理 术后 2 周采用左氧氟沙星滴眼液(日本参天公司)点眼,每天 4 次;质量分数 0.05% 他克莫司滴眼液(河南省人民医院自制)点眼,每天 4 次,至少持续至术后 1 年。为预防眼内炎发生,术后 3 d 全身采用头孢唑啉(河南省人民医院自制)1.0 g 静脉点滴,每 12 小时 1 次,如果患者有变态反应或饮酒,改用左氧氟沙星(江苏扬子江药业公司)静脉滴注。除真菌性角膜炎患者外,为减轻炎症反应,所有患者术后 3 d 采用地塞米松(郑州卓峰制药有限公司)5 mg 静脉滴注,每天 1 次。病毒性角膜炎患者采用复方阿昔洛韦滴眼液(河南省人民医院自制)点眼,每天 4 次,2 周后改为每天 2 次,持续至术后半年。真菌性角膜炎术后采用质量分数 5% 那他霉素滴眼液点眼(河南省人民医院自制),每小时 1 次,术后 1 周改为每天 4 次,睫状肌麻痹滴眼液根据术后情况选用。缝线在术后半年拆除,如有松线及时拆除。

1.2.3 观察指标 分别于术后第 1、7、14 天,第 1、3、6、9、12 个月进行裂隙灯显微镜(日本 Topcon 公司)检查,记录患者视力、眼压、角膜上皮愈合时间、感染是否复发、角膜植片及前房情况。术后第 1、6、12 个月行眼前节 OCT(德国 Carl Zeiss 公司)检查,了解角膜层间贴服情况及虹膜与前房结构。根据随访时的体征,必要时进行其他特殊眼科检查,术后 1 年复查最佳矫正视力。根据术后 1 年的随访情况评估手术的安全性和有效性。安全性评价指标:术后感染未复发,未发生植床穿孔处渗漏形成双前房,前房形成良好,未发生难治性青光眼。有效性评价指标:术后最佳矫正视力>0.1。

2 结果

14 眼均一次性成功施行板层角膜移植+自体角膜

层间垫片术,患者术后随访 12~24 个月。

2.1 术后早期随访

术后角膜上皮愈合时间为 2~4 d,平均(3.01±0.59)d。术后角膜感染无复发。术后第 1 天,14 眼前房均已形成。7 眼术后第 1 天仍存在虹膜前粘连,周边前房深度正常。采用质量分数 1% 阿托品眼用凝胶扩瞳,每天 2 次,1 周复查,其中 4 眼虹膜前粘连消失,瞳孔恢复正常,其余 3 眼仍存在虹膜前粘连。部分患者虹膜穿孔处有少许色素附着。角膜植片轻中度水肿、混浊,植片与植床对合良好,层间垫片无移位,层间无积液。术后第 7~14 天,角膜水肿基本消退,移植片基本透明。术后 3 个月,角膜移植片透明,眼前节 OCT 示角膜植床植片层间贴附良好,前房情况稳定。1 眼术后眼压高,应用卡替洛尔滴眼液(中国大冢制药有限公司),每天 2 次,维持正常眼压,半年后停用,随访期间眼压正常。其余患者眼压正常,未见角膜感染复发(表 2,图 2~4)。

2.2 术后 1 年随访

术后 1 年所有患者视力均较术前明显提高,眼压正常。术前所有患者视力均<0.3;术后 1 年,视力≥0.3 者 9 眼。1 眼角膜植片靠近角膜缘,新生血管长入角膜植片,植片轻度混浊,但由于穿孔位于周边区,术后最佳矫正视力为 0.9。所有患者角膜穿孔均有效治愈,术后视力提高明显。随访期间除轻微疼痛和刺激外,未发现其他并发症或免疫排斥反应,未见角膜感染及穿孔复发(表 2,图 2~4)。

表 2 患者手术前后视力及虹膜粘连比较
Table 2 Pre- and post-operative records of visual acuity and iris synechia of 14 patients with corneal perforation

患者编号	术前视力	术后最佳矫正视力	术前虹膜嵌顿	术后虹膜前粘连
1	0.1	0.9	有	无
2	光感	0.2	有	有
3	手动	0.12	有	无
4	手动	0.6	无	无
5	光感	0.3	有	无
6	0.15	1.0	无	无
7	光感	0.12	有	有
8	手动	0.1	有	无
9	0.06	0.5	无	无
10	手动	0.3	无	无
11	光感	0.1	有	有
12	0.12	0.8	有	无
13	光感	0.3	有	无
14	手动	0.3	有	无

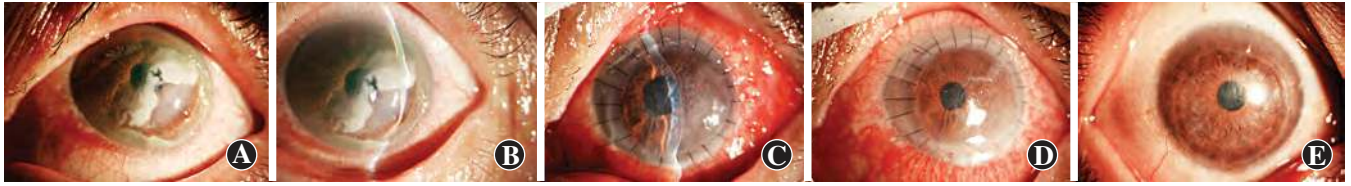

图 2 患者 13 术前及术后眼前节照相 A: 术前患眼角膜周边区溶解穿孔, 穿孔范围为 2 mm×3 mm B: 术前裂隙照相可见前房消失、虹膜嵌顿 C: 术后第 3 天, 角膜植片轻度水肿、混浊, 角膜植片植床贴服良好, 前房形成, 未见房水渗漏及虹膜前粘连 D: 术后 2 周, 角膜植片水肿消失, 前房维持良好, 瞳孔圆 E: 术后 2 年, 角膜植片透明

Figure 2 Preoperative and postoperative images by anterior segment photography of patient 13 A: Preoperative peripheral cornea perforation with the perforation area of 2 mm×3 mm B: Anterior chamber disappeared and iris incarceration was observed by slit lamp photography preoperatively C: On the third day after operation, the corneal graft was slightly edematous and opaque, the corneal graft was well attached to the implantation bed, the anterior chamber was formed, and there was no leakage of aqueous humor or anterior synechia of iris D: Two weeks after operation, corneal graft edema disappeared, and anterior chamber maintained well, and the pupil was round E: The corneal sutures were removed 24 months after operation, and the corneal graft was transparent

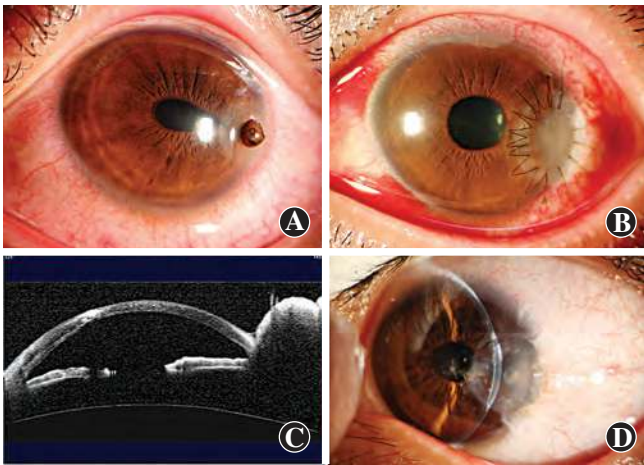


图 3 患者 1 手术前后眼前节照相和眼前节 OCT 图像 A: 术前角膜穿孔, 虹膜脱出、嵌顿, 瞳孔变形, 前房深浅不一 B: 术后 2 周, 角膜植片轻度混浊 C: 术后 3 个月, 眼前节 OCT 检查可见角膜植床植片贴服良好, 未见虹膜前粘连 D: 术后 1 年, 角膜植片透明, 缝线已拆除, 前房深度正常

Figure 3 Preoperative and postoperative images by anterior segment photography and OCT of patient 1 A: Corneal perforation with iris prolapse and incarceration, pupil deformation, anterior chamber with irregular depth preoperatively B: The corneal graft was slightly opaque two weeks after operation C: Anterior segment OCT image showed corneal implant bed and graft were well attached without anterior synechia three months after operation D: One year after operation, the corneal graft was transparent, the sutures were removed, and the anterior chamber depth was normal

3 讨论

角膜溃疡穿孔是各种角膜炎症的严重后果, 可导致眼内容物脱出、眼球塌陷、感染扩散至眼内等, 最终可能导致眼球摘除^[5-7]。穿透角膜移植术是治疗角膜溃疡穿孔的有效手段, 不仅可以修复角膜穿孔, 还可以使患眼获得良好的视力^[8-10], 但由于新鲜角膜供体缺乏, 许多患者得不到及时治疗, 并且穿透角膜移植术后存在角膜内皮细胞功能慢性失代偿的问题, 角膜植片寿命有限, 术后排斥反应发生率高。有报道采用多层羊膜联合纤维蛋白粘合剂修补角膜穿孔, 但由于羊膜的抗张力有限, 对于穿孔及基质缺损直径>3 mm 的较大穿孔往往不能进行有效地修补, 且术后恢复较差, 手术适应证范围较窄^[11]。也有报道采用多层角膜基质透镜修补角膜穿孔, 但多层角膜透镜抗张力不够, 而且在愈合后呈半透明状, 在炎症反应明显的感染性角膜溃疡中呈血管瘢痕性愈合, 说明多层厚度不均的角膜基质片经过叠合, 板层纤维排列紊乱, 不能保持透明状态, 术后视力差^[12]。有研究采用自体板层角膜瓣转位移植术治疗旁中心角膜溃疡穿孔, 但要求角膜病灶无浸润, 为非进展性, 溃疡周围必须有健康的角膜, 如果穿孔范围大, 穿孔周围缺乏正常角膜基质, 这种方法受

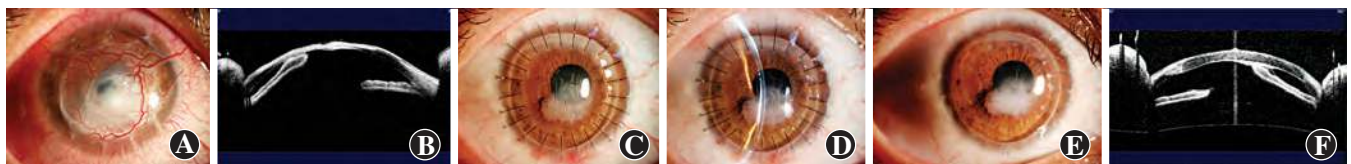


图 4 患者 2 手术前后眼前节照相和眼前节 OCT 图像 A: 真菌性角膜溃疡角膜病灶切除联合结膜瓣移植术后 2 周, 角膜穿孔, 佩戴角膜绷带镜, 前房部分形成 B: 眼前节 OCT 检查可见虹膜前粘连, 角膜变薄, 厚度不均 C: 术后 1 个月, 前房维持良好, 角膜透明 D: 裂隙照相可见虹膜前粘连 E: 术后 1 年, 角膜植片透明, 缝线已拆除, 角膜穿孔区轻度混浊, 伴有虹膜前粘连, 眼压正常 F: 眼前节 OCT 示虹膜前粘连, 角膜层间贴服良好

Figure 4 Preoperative and postoperative images by anterior segment photography and OCT of patient 2 A: Corneal perforation was formed two weeks after corneal focus resection combined with conjunctival flap transplantation for fungal corneal ulcer, and the anterior chamber was partially formed after wearing corneal bandage lens B: Anterior segment OCT image showed anterior synechia and thinning cornea with irregular thickness C: One month after operation, the anterior chamber was well maintained, and the cornea was transparent D: There was still anterior synechia after operation E: One year after operation, the corneal graft was transparent, and the sutures were removed. The corneal perforation area was slightly turbid with anterior synechia and the intraocular pressure was normal F: Anterior segment OCT image showed anterior synechia and corneal implant bed, and graft was well attached to the implant bed

到明显限制^[13]。冷冻保存的供体角膜植片在中国尚不难得到,但如果单纯行前板层角膜移植术,不处理角膜穿孔处,术后房水可能渗漏到角膜植床植片层间,形成双前房,易导致手术失败^[14]。

本研究中采用冷冻保存的供体角膜对角膜穿孔患者行深板层角膜移植术,术中完全去除病变角膜,取植床的正常角膜基质垫片填垫于角膜穿孔处,既能治疗角膜感染,又能有效防止房水渗漏,避免术后出现双前房。本研究结果显示,术后 1 年,14 眼中有 9 眼术后最佳矫正视力≥0.3,未见角膜感染及穿孔复发,眼压正常,对于穿孔范围<4 mm 的角膜溃疡患者,深板层角膜移植联合自体角膜层间填垫术安全、有效。

深板层角膜移植联合自体角膜层间填垫术治疗角膜穿孔术中应注意:(1)低眼压下剖切角膜,应注意保护角膜内皮,避免形成医源性角膜穿孔;(2)对于穿孔位于角膜中央区或旁中央区,同时穿孔范围大、虹膜脱出较多的患眼,术中应剥离脱出虹膜组织表面的渗出膜,不可强行恢复嵌顿的虹膜组织,避免形成双前房。术后扩瞳可解除部分虹膜前粘连。持续存在的虹膜前粘连,虽然对视力恢复有部分影响,但可避免术后出现严重并发症而导致的手术失败;(3)术中角膜垫片面积需稍大于角膜穿孔,缝合时不能移位;(4)长时间穿孔的患者,术中可联合行小梁切除术,避免术后高眼压。深板层角膜移植联合自体角膜层间填垫术不依赖于新鲜供体角膜,可使角膜穿孔患者及时得到救治,术后视力恢复良好,且排斥反应发生率低。但对于穿孔范围>4 mm、穿孔周围角膜溃疡严重、无正常角膜基质可作为层间垫片的患者,不能用此方法治疗。

利益冲突 所有作者均声明不存在利益冲突

参考文献

[1] Jhanji V, Young AL, Mehta JS, et al. Management of corneal perforation [J]. *Surv Ophthalmol*, 2011, 56 (6) : 522 - 538. DOI: 10. 1016/j. survophthal. 2011. 06. 003.

[2] Grau AE, Durán JA. Treatment of a large corneal perforation with a multilayer of amniotic membrane and TachoSil [J]. *Cornea*, 2012, 31(1) : 98-100. DOI:10. 1097/ICO. 0b013e31821f28a2.

[3] Portnoy SL, Insler MS, Kaufman HE. Surgical management of corneal ulceration and perforation [J]. *Surv Ophthalmol*, 1989, 34 (1) : 47-58. DOI: 10. 1016/0039-6257(89)90129-x.

[4] Raychaudhuri A, Raychaudhuri M, Banerjee AR. Availability of donor corneal tissue for transplantation [J]. *Trop Doct*, 2004, 34 (2) : 99-101. DOI: 10. 1177/004947550403400216.

[5] Sacchetti M, Lambiase A. Diagnosis and management of neurotrophic keratitis [J]. *Clin Ophthalmol*, 2014, 8 : 571 - 579. DOI: 10. 2147/ OPTH. S45921.

[6] Nataneli N, Chai JS. Images in clinical medicine: bilateral corneal perforation [J/OL]. *N Engl J Med*, 2014, 370 (7) : 650 [2020-05-06]. <https://pubmed.ncbi.nlm.nih.gov/24521111/>. DOI: 10. 1056/ NEJMicm1303823.

[7] Eddy MT, Steinberg J, Richard G, et al. Severe contact lens-associated fungal keratitis [J]. *Ophthalmology*, 2012, 109 (11) : 1106-1111. DOI: 10. 1007/s00347-012-2570-7.

[8] Mannan R, Sharma N, Pruthi A, et al. Penetrating keratoplasty for perforated corneal ulcers under topical anesthesia [J]. *Cornea*, 2013, 32 (11) : 1428-1431. DOI: 10. 1097/ICO. 0b013e3182a27939.

[9] Arenas E, Esquenazi S, Anwar M, et al. Lamellar corneal transplantation [J]. *Surv Ophthalmol*, 2012, 57 (6) : 510 - 529. DOI: 10. 1016/j. survophthal. 2012. 01. 009.

[10] 谢立信, 翟华蕾. 穿透性角膜移植术治疗真菌性角膜溃疡穿孔 [J]. *中华眼科杂志*, 2005, 41 (11) : 1009-1013.

Xie LX, Zhai HL. Penetrating keratoplasty for treatment of fungal keratitis with corneal perforation [J]. *Chin J Ophthalmol*, 2005, 41 (11) : 1009-1013.

[11] Grau AE, Durán JA. Treatment of a large corneal perforation with a multilayer of amniotic membrane and TachoSil [J]. *Cornea*, 2012, 31 (1) : 98-100. DOI: 10. 1097/ICO. 0b013e31821f28a2.

[12] 薛春燕, 夏元, 陈月芹, 等. 多层角膜基质透镜重叠治疗角膜溃疡穿孔 [J]. *中华眼科杂志*, 2015, 51 (9) : 655-659. DOI: 10. 3760/cma. j. issn. 0412-4081. 2015. 09. 004.

Xue CY, Xia Y, Chen YQ, et al. Treatment of large corneal perforations with acellular multilayer of corneal stromal lenticles harvested from femtosecond laser lenticule extraction [J]. *Chin J Ophthalmol*, 2015, 51 (9) : 655-659. DOI: 10. 3760/cma. j. issn. 0412-4081. 2015. 09. 004.

[13] 周艳峰, 刘伦, 顾正宇, 等. 自体板层角膜瓣转位移植术治疗旁中心角膜溃疡穿孔的临床观察 [J]. *中华眼科杂志*, 2016, 52 (9) : 663-668. DOI: 10. 3760/cma. j. issn: 0412-4081. 2016. 09. 006.

Zhou YF, Liu L, Gu ZY, et al. Autologous ipsilateral lamellar corneal-flap transposition for treatment of peripheral corneal perforation [J]. *Chin J Ophthalmol*, 2016, 52 (9) : 663 - 668. DOI: 10. 3760/cma. j. issn: 0412-4081. 2016. 09. 006.

[14] 王玉宏, 赵东卿, 孙秉基, 等. 部分板层角膜移植联合层间羊膜填垫术治疗穿孔性角膜溃疡 [J]. *中华实验眼科杂志*, 2003, 21 (5) : 519-520.

Wang YH, Zhao DQ, Sun BJ, et al. Treatment of perforating corneal ulcer by lamellar keratoplasty combined with interlamellar amniotic membrane padding [J]. *Chin J Exp Ophthalmol*, 2003, 21 (5) : 519-520.

(收稿日期:2020-08-20 修回日期:2020-12-28)

(本文编辑:刘艳 施晓萌)

广告目次

- 眼科用生物羊膜 广州瑞泰生物科技有限公司……封二
- 洛冠(注射用普罗碘铵) 江苏吴中医药集团有限公司……前插页
- 艾乐舒(氯替泼诺混悬滴眼液) 山东博士伦福瑞达制药有限公司……前插页
- 同息通(曲安奈德注射液) 广东省医药进出口公司珠海公司……前插页
- 沃丽汀(卵磷脂络合碘片) 广东泰恩康医药股份有限公司……前插页
- 眼科器械 天津高视晶品医疗技术有限公司……封三
- 迈达科技 天津迈达医学科技股份有限公司……封底