

· 临床研究 ·

扫码观看
手术视频

快速去上皮角膜胶原交联术治疗青少年圆锥角膜 1 年疗效分析

李彩红 赵宏 贾博 郭慧娟 马时光

郑州市眼科研究所 郑州市第二人民医院眼科 450006

通信作者:赵宏,Email:zhaohong120@hotmail.com

【摘要】 目的 评价核黄素/紫外线 A 诱导的快速去上皮角膜胶原交联术(CXL)治疗青少年圆锥角膜的疗效。方法 采用系列病例观察研究。纳入 2017 年 1 月至 2018 年 2 月于郑州市第二人民医院就诊的青少年原发性圆锥角膜患者 18 例 25 眼,平均年龄(14.4±1.3)岁。采用核黄素/紫外线 A 诱导的快速去上皮 CXL 治疗,术后随访 1 年,测量并分析术前与术后裸眼视力(UCVA)、最佳矫正视力(BCVA)、等效球镜度(SE)、角膜前表面最大曲率值(K_{max})、最薄点角膜厚度(TCT)、角膜后表面高度值(PCE)、角膜内皮细胞密度(ECD)变化。记录术眼的并发症及不良反应。结果 患者 UCVA(LogMAR)和 BCVA(LogMAR)分别由术前的 0.96±0.35 和 0.45±0.22 提高至术后 1 年的 0.84±0.33 和 0.34±0.26,差异均有统计学意义($t=-5.765$ 、 -4.843 ,均 $P<0.01$)。术前 SE 为(8.66±5.11)D,明显高于术后 1 年的(8.07±5.21)D,差异有统计学意义($t=-3.253$, $P=0.003$)。术前 K_{max} 为(58.58±9.07)D,术后 1 年降至(56.25±9.98)D,差异有统计学意义($t=-4.357$, $P<0.01$);其中 K_{max} 下降 1 D 以上的有 17 眼,占 68%,变化在 1 D 以内的有 6 眼,占 24%,增加 1 D 以上的有 2 眼,占 8%。TCT 由术前的(485.0±32.5)μm 下降至术后 1 年的(475.3±35.5)μm,差异有统计学意义($t=-4.266$, $P<0.01$)。术前与术后 1 年 PCE 和 ECD 比较,差异均无统计学意义($t=1.023$, $P=0.316$; $t=-1.424$, $P=0.167$)。1 眼术后 2 d 出现角膜周边无菌性浸润,经糖皮质激素滴眼液点眼后症状好转,预后良好,其余眼未出现术中及术后并发症。结论 核黄素/紫外线 A 诱导的快速去上皮 CXL 治疗青少年圆锥角膜具有良好的安全性及有效性,长期疗效有待进一步观察。

【关键词】 圆锥角膜;角膜胶原交联术;青少年;治疗效果

基金项目:河南省科技攻关项目(182102310459)

DOI:10.3760/cma.j.cn115989-20190313-00113

One-year clinical results of accelerated epithelium-off corneal collagen cross-linking for teenagers with keratoconus

Li Caihong, Zhao Hong, Jia Bo, Guo Huijuan, Ma Shiguang

Zhengzhou Eye Institute, Department of Ophthalmology, Zhengzhou Second People's Hospital, Zhengzhou 450006, China

Corresponding author: Zhao Hong, Email: zhaohong120@hotmail.com

[Abstract] **Objective** To assess the safety and efficacy of riboflavin/ultraviolet-A-induced accelerated epithelium-off corneal collagen cross-linking (CXL) for teenagers with keratoconus. **Methods** In this case series study, 25 eyes of 18 patients with primary keratoconus who underwent riboflavin/ultraviolet-A-induced accelerated epithelium-off CXL in Zhengzhou Second People's Hospital from January 2017 to February 2018 were included, and the average age of patients was (14.4±1.3) years. The uncorrected visual acuity (UCVA), best corrected visual acuity (BCVA), spherical equivalent (SE), maximum keratometry reading (K_{max}), thinnest corneal thickness (TCT), posterior corneal elevation (PCE) and endothelial cell density (ECD) were measured before and after CXL. The patients were followed up for one year. The complications and adverse reactions were recorded. The study adhered to the Declaration of Helsinki and was approved by an Ethics Committee of Zhengzhou Second People's Hospital (No. KY2017002). Written informed consent was obtained from each patient and their guardian prior to the surgery.

Results The mean UCVA (LogMAR) was 0.96±0.35 at baseline, which was significantly improved to 0.84±0.33 at 1 year postoperatively ($t=-5.765$, $P<0.01$). The mean BCVA (LogMAR) was 0.45±0.22 preoperatively, which was significantly improved to 0.34±0.26 at 1 year postoperatively ($t=-4.843$, $P<0.01$). The mean SE was (8.66±

5.11)D at baseline, which was significantly higher than (8.07±5.21)D at 1 year postoperatively ($t=-3.253, P=0.003$). The K_{max} was reduced from (58.58±9.07)D preoperatively to (56.25±9.98)D at 1 year postoperatively, with significant difference between the two time points ($t=-4.357, P<0.01$). The K_{max} was reduced more than 1 D in 17 eyes (68%), was stable in 6 eyes (24%), and was increased more than 1 D in 2 eyes (8%). The TCT was reduced from (485.0±32.5) μm at baseline to (475.3±35.5) μm at 1 year postoperatively, with significant difference between the two time points ($t=-4.266, P<0.01$). The differences of PCE and ECD between preoperative and postoperative 1 year were not statistically significant ($t=1.023, P=0.316; t=-1.424, P=0.167$). There was one eye suffering peripheral sterile corneal infiltrate 2 days postoperatively, and favorable prognosis was achieved after the topical steroids application. No complication was encountered in other subjects. **Conclusions** Riboflavin/ultraviolet-A-induced accelerated epithelium-off CXL is safe and effective in teenagers with keratoconus during the 1-year follow-up. The long-term effects need further observation.

[Key words] Keratoconus; Corneal collagen cross-linking; Adolescent; Treatment efficacy

Fund program: Science and Technology Development Program of Henan Province (182102310459)

DOI: 10.3760/cma.j.cn115989-20190313-00113

圆锥角膜是一种以角膜中央隆起及进行性基质变薄为特征,引起高度不规则散光及视力障碍的非炎症性角膜病变,多始于青春期,发病年龄越小,进展越快,88%的患儿在 1 年内出现病情进展^[1]。年龄与圆锥角膜的严重性呈负相关,14 岁以下的患者中有 30% 在就诊时已经发展到圆锥角膜 IV 期^[2]。青少年圆锥角膜患者需要角膜移植的比率是成人的 7 倍^[3]。圆锥角膜的传统治疗方案主要包括配戴框架眼镜或角膜接触镜以及角膜移植手术。相对于成人,儿童依从性差,对角膜接触镜耐受性低,角膜移植手术难度大,手术失败率高,预后差。近年来,角膜胶原交联术(corneal collagen cross-linking, CXL)的出现为圆锥角膜提供了新的防治策略。目前,通过核黄素/紫外线 A 诱导来增加角膜硬度及生物力学强度的 CXL 已经成为治疗成人进展期圆锥角膜的主要方法, CXL 也逐渐被用于预防青少年圆锥角膜进展^[4]。本研究评估快速去上皮 CXL 治疗青少年圆锥角膜的安全性及有效性。

1 资料与方法

1.1 一般资料

采用前瞻性系列病例观察研究,收集 2017 年 1 月至 2018 年 2 月于郑州市第二人民医院接受核黄素/紫外线 A 诱导的快速去上皮 CXL 治疗的青少年圆锥角膜患者 18 例 25 眼,其中男 13 例 18 眼,女 5 例 7 眼;年龄 12~17 岁,平均年龄(14.4±1.3)岁。纳入标准:年龄 < 18 岁;患有原发性圆锥角膜;角膜厚度 > 450 μm ;无眼部相关的全身疾病。排除标准:其他眼部活动性病变者;既往有角膜手术史、角膜瘢痕者。本研究经郑州市第二人民医院伦理委员会批准(批文号:KY2017002),所有患者及其监护人均知晓手术风

险并签署知情同意书。

1.2 方法

1.2.1 快速去上皮 CXL 术前 3 d 术眼采用质量分数 0.3% 妥布霉素滴眼液点眼,每天 4 次。术眼消毒后置开睑器,盐酸奥布卡因滴眼液点眼,体积分数 18% 乙醇浸泡角膜 20 s,待角膜上皮疏松后,去除角膜中央直径 9 mm 区域上皮组织,采用质量分数 0.1% 核黄素滴眼液点眼,每 90 s 点眼 1 次,共 10 min,裂隙灯显微镜下用钴蓝光检查确定核黄素已渗透整个角膜基质层并进入前房房水中呈饱和状态。使用角膜胶原交联治疗仪(美国 Avedro 公司)进行照射,波长为 370 nm,强度为 30 mW/cm²,照射 4 min,在照射过程中采用人工泪液滴眼液点眼,以维持角膜表面湿度(手术视频)。紫外线 A 照射结束后,采用妥布霉素地塞米松滴眼液点眼,配戴角膜接触镜(美国强生公司)至角膜上皮愈合。术后采用左氧氟沙星滴眼液和玻璃酸钠滴眼液点眼,每天 4 次;采用质量分数 0.2% 氟米龙滴眼液点眼,每天 4 次,逐周减量。

1.2.2 术后随访观察 术后 1 d、7 d 仅行裂隙灯显微镜检查角膜上皮愈合情况。于术后 1、3、6 及 12 个月进行随访,采用 RT-2100 主觉验光仪(日本 Nidek 公司)测量裸眼视力(uncorrected visual acuity, UCVA)、最佳矫正视力(best corrected visual acuity, BCVA),以 LogMAR 表示测量球镜度及柱镜度,并换算为等效球镜度(spherical equivalent, SE);采用 Pentacam 三维眼前节分析仪(德国 Oculus 公司)测量角膜前后表面形态,包括角膜前表面最大曲率值(maximum keratometry reading, K_{max})、角膜后表面高度值(posterior corneal elevation, PCE)、最薄点角膜厚度(thinnest corneal thickness, TCT);采用角膜内皮细胞密度仪(日本

Konan Medical 公司)测量角膜内皮细胞密度(endothelial cell density, ECD)。

1.3 统计学方法

采用 SPSS 18.0 统计学软件进行统计分析。计量资料的数据经 W 检验证实符合正态分布,以 $\text{mean} \pm \text{SD}$ 表示。术后 1 年与术前各监测指标的差异比较采用配对 t 检验。采用双侧检验, $P < 0.05$ 为差异有统计学意义。

2 结果

2.1 圆锥角膜患儿手术前后各测量指标比较

患者术后 1 年平均 UCVA、BCVA 及 SE 均较术前明显改善,差异均有统计学意义(均 $P < 0.01$)。患者术后 1 年 K_{max} 明显低于术前,差异有统计学意义($P < 0.01$),术后 1 年内 K_{max} 下降 1 D 以上有 17 眼,占 68%,变化在 1 D 以内的有 6 眼,占 24%,增加 1 D 以上的有 2 眼,占 8%。术前 TCT 值为 $(485.0 \pm 32.5) \mu\text{m}$,明显高于术后 1 年的 $(475.3 \pm 35.5) \mu\text{m}$,差异有统计学意义($t = -4.266, P < 0.01$)。患者术前 PCE 和 ECD 与术后 1 年比较,差异均无统计学意义(均 $P > 0.05$) (表 1)。

表 1 快速去上皮 CXL 术前与术后 1 年各项观察指标比较 (mean±SD)
Table 1 The comparison of different indicators between preoperative and postoperative one year (mean±SD)

时间	眼数	UCVA (LogMAR)	BCVA (LogMAR)	SE (D)	K_{max} (D)	TCT (μm)	PCE (μm)	ECD ($/\text{mm}^2$)
术前	25	0.96±0.35	0.45±0.22	8.66±5.11	58.58±9.07	485.0±32.5	46.6±25.9	3 034.3±198.3
术后 1 年	25	0.84±0.33	0.34±0.26	8.07±5.21	56.25±9.98	475.3±35.5	47.9±27.0	3 017.5±188.2
t 值		-5.765	-4.843	-3.253	-4.357	-4.266	1.023	-1.424
P 值		<0.01	<0.01	0.003	<0.01	<0.01	0.316	0.167

注:(配对 t 检验) CXL:角膜胶原交联术;UCVA:裸眼视力;BCVA:最佳矫正视力;SE:等效球镜度; K_{max} :角膜前表面最大曲率值;TCT:最薄点角膜厚度;PCE:角膜后表面高度值;ECD:角膜内皮细胞密度

Note:(Paired t test) CXL:corneal collagen cross-linking;UCVA:uncorrected visual acuity;BCVA:best corrected visual acuity;SE:spherical equivalent; K_{max} :maximum keratometry reading;TCT:thinnest corneal thickness;PCE:posterior corneal elevation;ECD:endothelial cell density

2.2 术后并发症情况

术后 1 d,所有患眼均有不同程度疼痛、异物感、流泪等不适,所有患眼角膜上皮均在术后 5 d 内修复。1 眼于术后 2 d 出现角膜周边环形无菌性浸润,刺激症状明显,给予质量分数 1% 醋酸泼尼松龙滴眼液点眼,每日 6 次,逐周减量,术后 2 个月环形无菌性浸润逐渐消退,遗留浅层云翳(图 1)。所有术眼均未见角膜上皮雾状混浊、感染性角膜炎、糖皮质激素性青光眼、角膜内皮失代偿等并发症。

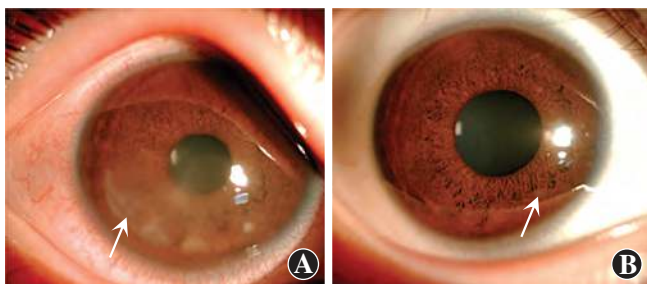


图 1 角膜周边环形无菌性浸润术后各时间点表现 A:术后 2 d 角膜周边出现环形无菌性浸润(箭头) B:经治疗后,术后 2 个月环形无菌性浸润逐渐消退,遗留浅层云翳(箭头)

Figure 1 The clinical manifestations of the eye suffering circular sterile corneal infiltration after operation A: Circular sterile corneal infiltration was observed 2 days after operation (arrow) B: Two months after operation, the sterile corneal infiltration gradually disappeared, leaving a superficial nebulous corneal opacity (arrow)

3 讨论

圆锥角膜是一种角膜胶原结构紊乱造成的以角膜扩张为特征的非炎症性角膜病变,晚期出现后弹力层破裂,引起急性水肿、角膜瘢痕,需要进行角膜移植手术。文献报道圆锥角膜最早见于 4 岁儿童^[5]。一项回顾性研究发现,年龄 < 15 岁的患儿中有 27.8% 在诊断时即发展为 IV 期,而年龄 ≥ 27 岁的成人患者中仅占 7.8%^[6]。此外,低龄是行穿透角膜移植的独立危险因素。Tuft 等^[7]对 2 723 例圆锥角膜患者进行为期 8 年的回顾性研究发现,12% 的 10~20 岁圆锥角膜患者最终需要进行穿透角膜移植术。Lowe 等^[8]研究发现,青少年角膜移植中圆锥角膜患者占 15%~20%。

鉴于青少年圆锥角膜进展快,对其进行早期诊断及治疗尤其重要。对于有圆锥角膜家族史、变应性眼病以及瘙痒症、BCVA 欠佳、角膜水肿、高度散光或者突然出现散光的青少年要高度怀疑圆锥角膜的可能,需行角膜地形图检查进行筛查。青少年与成人的角膜结构不同,年龄越小,角膜的生物力学硬度越低,圆锥角膜进展越快^[9]。基于这种特点,及早进行 CXL 干预对低龄圆锥角膜患者意义重大。研究表明,CXL 治疗

儿童圆锥角膜术后出现明显的角膜曲率变小以及视力的提高^[10]。Toprak 等^[11]等对 29 例儿童圆锥角膜进行 CXL 治疗,发现 2 年随访期间,7 个角膜地形图指标中有 5 个明显改善, K_{\max} 下降 1.4 D。窦晓晓等^[12]和张佳等^[13]分别采用标准去上皮 CXL 和快速跨上皮 CXL 治疗青少年圆锥角膜,发现患者术后 1 年 UCVA、BCVA 均得到提高, K_{\max} 分别下降了 2.2 D 和 2.3 D,显示 CXL 在阻止青少年圆锥角膜进展方面是安全和有效的。但也有不同的观点,Vinciguerra 等^[14]发现成年圆锥角膜患者 CXL 术后视功能提高及角膜形态改善更明显,而青少年患者在术后 6 个月及 12 个月时散光仍在增加。因此,尚需更多的临床研究评估 CXL 在青少年圆锥角膜治疗中的有效性。

有研究显示快速 CXL 治疗青少年圆锥角膜,术后视力、屈光度、角膜地形图、像差等方面与标准 CXL 相比无明显差异^[15-16]。此外,Vibex 快速交联包含羟丙基甲基纤维素,使核黄素在 10 min 内快速弥散进入角膜基质,是传统核黄素弥散速度的 2 倍,可以缩短总体治疗时间,增加患者的配合度及舒适度,适合低龄患者^[17]。因此,本研究中采用快速去上皮 CXL 对青少年患儿进行治疗。

本研究中,CXL 术后 1 年平均 UCVA 和 BCVA 均得到明显改善,与以往研究结果一致^[18-20]。 K_{\max} 在圆锥角膜诊断、分级及监测进展方面均有重要意义,也是衡量 CXL 有效性的 1 个重要参数。本研究中平均角膜 K_{\max} 值在术后 1 年明显下降,与既往研究结果一致^[12-13,17,21];其中 92% 眼保持稳定或下降,8% 出现 1 D 以上的进展。既往研究 CXL 术后 1 年 K_{\max} 增加 1 D 以上患者 <18%^[16-17,22],与本研究结果一致。本研究中 K_{\max} 增加 1 D 以上有 2 眼,均为旁中央锥形,术前 K_{\max} 分别为 82.2 D 和 77.6 D,角膜厚度分别为 452 μm 和 456 μm ,考虑圆锥角膜进展与角膜曲率高、角膜薄有关。Sarac 等^[23]对圆锥角膜患儿 52 例 72 患眼 CXL 术后进行 2 年的随访,发现锥顶所在的区域以及 TCT 是影响 CXL 效果的两大因素, K_{\max} 在旁中心区域(距角膜中央 3~5 mm)以及 TCT 低于 450 μm 的圆锥角膜患儿更易出现进展。

本研究中 CXL 术后 TCT 下降,可能与手术中核黄素浸泡和紫外线 A 照射过程中的角膜脱水、角膜胶原纤维层间空间减小、基质压缩、胶原凝聚、角膜细胞凋亡及上皮层厚度改变有关^[17,24]。Yip 等^[25]通过眼前节光相断层扫描检查发现 CXL 术后角膜上皮层发生明显改变,术前圆锥角膜的锥顶处上皮层最薄,周围区域上皮层增厚;CXL 后上皮层厚度变得均匀、一致。

Badawi^[17]采用快速去上皮 CXL 治疗儿童圆锥角膜患者,10 mW/cm² 照射 9 min,术后 1 年内 TCT 进行性下降,与本研究结果一致。

角膜后表面受外界影响较小,PCE 的变化可以有效评估角膜膨隆的发展^[26]。本研究中术后 1 年平均 PCE 与术前相比无明显变化,显示了 CXL 可以有效阻止圆锥角膜的进展。与术前相比,术后 1 年 ECD 保持稳定,也显示了 CXL 作用只局限于角膜基质层,对角膜内皮无明显损伤。

本研究中 1 眼于术后 2 d 出现无菌性角膜浸润,呈散在分布,与角膜缘之间有正常组织间隔,经过糖皮质激素滴眼液治疗后改善明显,遗留浅层云翳。Angunawela 等^[27]和 Ghanem 等^[28]也报道过类似情况,均发生在 CXL 治疗后 1 周内。与卡他性边缘浸润相比,这种无菌性浸润离角膜缘更远,发生在临近辐射区 9.0 mm 区域的边缘,并且具有典型的环形特征。目前认为这是一种细胞介导的免疫反应,与葡萄球菌抗原沉积在角膜接触镜下面的静态泪液池区域有关;此外,紫外线 A 照射对角膜基质的光化学效应也可能与无菌性浸润发生有关^[28]。尽管确切机制尚未明确,但是早期鉴别其与感染性角膜炎非常重要。

本研究中并未设置观察时间判断患儿是否处于进展期,而是一经确诊就及早进行治疗。与角膜移植手术相比,CXL 作为一种低侵入式治疗方式,手术风险低,预后较好。快速去上皮 CXL 大大缩短了治疗时间,避免了术中眼球转动或身体移动出现辐射丢失的情况,这点在低龄患者中尤其重要,但其最优化的辐射能量及时间尚待进一步临床研究。本研究的局限性在于样本量偏小,且仅为系列病例观察研究,尚需进一步扩大样本量进行疗效评估。本研究随访时间为 1 年,结果显示快速去上皮 CXL 可以有效改善青少年圆锥角膜的角膜形态及视力,未来仍需更长时间的随访以进一步评估其疗效。

利益冲突 所有作者均声明不存在任何利益冲突

参考文献

- [1] Chatzis N, Hafezi F. Progression of keratoconus and efficacy of pediatric [corrected] corneal collagen cross-linking in children and adolescents [J]. J Refract Surg, 2012, 28 (11) : 753-758. DOI: 10. 3928/1081597X-20121011-01.
- [2] El-Khoury S, Abdelmassih Y, Hamade A, et al. Pediatric keratoconus in a tertiary referral center: incidence, presentation, risk factors, and treatment [J]. J Refract Surg, 2016, 32 (8) : 534-541. DOI: 10. 3928/1081597X-20160513-01.
- [3] Reeves SW, Stinnett S, Adelman RA, et al. Risk factors for progression to penetrating keratoplasty in patients with keratoconus [J]. Am J Ophthalmol, 2005, 140 (4) : 607-611. DOI: 10. 1016/j. ajo. 2005. 05. 029.

- [4] Henriquez MA, Hernandez-Sahagun G, Camargo J, et al. Accelerated epi-on versus standard epi-off corneal collagen cross-linking for progressive keratoconus in pediatric patients: five years of follow-up [J]. *Cornea*, 2020, 39 (12) : 1493-1498. DOI: 10.1097/ICO.0000000000002463.
- [5] Sabti S, Tappeiner C, Frueh BE. Corneal cross-linking in a 4-year-old child with keratoconus and down syndrome [J]. *Cornea*, 2015, 34 (9) : 1157-1160. DOI: 10.1097/ICO.0000000000000491.
- [6] Léoni-Mesplé S, Mortemousque B, Touboul D, et al. Scalability and severity of keratoconus in children [J]. *Am J Ophthalmol*, 2012, 154 (1) : 56-62. DOI: 10.1016/j.ajo.2012.01.025.
- [7] Tuft SJ, Moodaley LC, Gregory WM, et al. Prognostic factors for the progression of keratoconus [J]. *Ophthalmology*, 1994, 101 (3) : 439-447. DOI: 10.1016/s0161-6420(94)31313-3.
- [8] Lowe MT, Keane MC, Coster DJ, et al. The outcome of corneal transplantation in infants, children, and adolescents [J]. *Ophthalmology*, 2011, 118 (3) : 492-497. DOI: 10.1016/j.ophtha.2010.07.006.
- [9] Anitha V, Vanathi M, Raghavan A, et al. Pediatric keratoconus-Current perspectives and clinical challenges [J]. *Indian J Ophthalmol*, 2021, 69 (2) : 214-225. DOI: 10.4103/ijo.IJO_1263_20.
- [10] Mukhtar S, Ambati BK. Pediatric keratoconus: a review of the literature [J]. *Int Ophthalmol*, 2018, 38 (5) : 2257-2266. DOI: 10.1007/s10792-017-0699-8.
- [11] Toprak I, Yaylali V, Yildirim C. Visual, topographic, and pachymetric effects of pediatric corneal collagen cross-linking [J]. *J Pediatr Ophthalmol Strabismus*, 2017, 54 (2) : 84-89. DOI: 10.3928/01913913-20160831-01.
- [12] 窦晓晓, 徐艳云, 朱伟, 等. 角膜胶原交联术治疗青少年圆锥角膜的临床效果 [J]. *中华眼视光学与视觉科学杂志*, 2017, 19 (5) : 291-295. DOI: 10.3760/cma.j.issn.1674-845X.2017.05.007. Dou XX, Xu YY, Zhu W, et al. Clinical effect of corneal collagen cross-linking for keratoconus in teenagers [J]. *Chin J Optom Ophthalmol Vis Sci*, 2017, 19 (5) : 291-295. DOI: 10.3760/cma.j.issn.1674-845X.2017.05.007.
- [13] 张佳, 陈世豪, 李旖旎, 等. 保留上皮角膜胶原交联术治疗青少年圆锥角膜的疗效分析 [J]. *中华实验眼科杂志*, 2017, 35 (2) : 135-138. DOI: 10.3760/cma.j.issn.2095-0160.2017.02.009. Zhang J, Chen SH, Li YN, et al. Clinical results of transepithelial corneal collagen cross-linking for pediatric keratoconus [J]. *Chin J Exp Ophthalmol*, 2017, 35 (2) : 135-138. DOI: 10.3760/cma.j.issn.2095-0160.2017.02.009.
- [14] Vinciguerra R, Romano MR, Camesasca FI, et al. Corneal cross-linking as a treatment for keratoconus: four-year morphologic and clinical outcomes with respect to patient age [J]. *Ophthalmology*, 2013, 120 (5) : 908-916. DOI: 10.1016/j.ophtha.2012.10.023.
- [15] Sarac O, Caglayan M, Uysal BS, et al. Accelerated versus standard corneal collagen cross-linking in pediatric keratoconus patients: 24 months follow-up results [J]. *Cont Lens Anterior Eye*, 2018, 41 (5) : 442-447. DOI: 10.1016/j.clae.2018.06.001.
- [16] Baenninger PB, Bachmann LM, Wienecke L, et al. Pediatric corneal cross-linking: comparison of visual and topographic outcomes between conventional and accelerated treatment [J]. *Am J Ophthalmol*, 2017, 183 : 11-16. DOI: 10.1016/j.ajo.2017.08.015.
- [17] Badawi AE. Accelerated corneal collagen cross-linking in pediatric keratoconus: One year study [J]. *Saudi J Ophthalmol*, 2017, 31 (1) : 11-18. DOI: 10.1016/j.sjopt.2017.01.002.
- [18] Tian M, Jian W, Sun L, et al. One-year follow-up of accelerated transepithelial corneal collagen cross-linking for progressive pediatric keratoconus [J/OL]. *BMC Ophthalmol*, 2018, 18 (1) : 75 [2020-07-23]. <https://pubmed.ncbi.nlm.nih.gov/29523106/>. DOI: 10.1186/s12886-018-0739-9.
- [19] McAnena L, O'Keefe M. Corneal collagen crosslinking in children with keratoconus [J]. *J AAPOS*, 2015, 19 (3) : 228-232. DOI: 10.1016/j.jaapos.2015.02.010.
- [20] Zotta PG, Diakonis VF, Kymionis GD, et al. Long-term outcomes of corneal cross-linking for keratoconus in pediatric patients [J]. *J AAPOS*, 2017, 21 (5) : 397-401. DOI: 10.1016/j.jaapos.2017.07.205.
- [21] Knutsson KA, Paganoni G, Matuska S, et al. Corneal collagen cross-linking in paediatric patients affected by keratoconus [J]. *Br J Ophthalmol*, 2018, 102 (2) : 248-252. DOI: 10.1136/bjophthalmol-2016-310108.
- [22] McAnena L, Doyle F, O'Keefe M. Cross-linking in children with keratoconus: a systematic review and meta-analysis [J]. *Acta Ophthalmol*, 2017, 95 (3) : 229-239. DOI: 10.1111/aos.13224.
- [23] Sarac O, Caglayan M, Cakmak HB, et al. Factors influencing progression of keratoconus 2 years after corneal collagen cross-linking in pediatric patients [J]. *Cornea*, 2016, 35 (12) : 1503-1507. DOI: 10.1097/ICO.0000000000001051.
- [24] Padmanabhan P, Rachapalle Reddi S, Rajagopal R, et al. Corneal collagen cross-linking for keratoconus in pediatric patients-long-term results [J]. *Cornea*, 2017, 36 (2) : 138-143. DOI: 10.1097/ICO.0000000000001102.
- [25] Yip H, Chan E. Optical coherence tomography imaging in keratoconus [J]. *Clin Exp Optom*, 2019, 102 (3) : 218-223. DOI: 10.1111/cxo.12874.
- [26] Belin MW, Villavicencio OF, Ambrósio RR Jr. Tomographic parameters for the detection of keratoconus: suggestions for screening and treatment parameters [J]. *Eye Contact Lens*, 2014, 40 (6) : 326-330. DOI: 10.1097/ICL.0000000000000077.
- [27] Angunawela RI, Arnalich-Montiel F, Allan BD. Peripheral sterile corneal infiltrates and melting after collagen crosslinking for keratoconus [J]. *J Cataract Refract Surg*, 2009, 35 (3) : 606-607. DOI: 10.1016/j.jcrs.2008.11.050.
- [28] Ghanem RC, Netto MV, Ghanem VC, et al. Peripheral sterile corneal ring infiltrate after riboflavin-UVA collagen cross-linking in keratoconus [J]. *Cornea*, 2012, 31 (6) : 702-705. DOI: 10.1097/ICO.0b013e318226da53.

(收稿日期:2020-09-11 修回日期:2021-01-29)

(本文编辑:张宇 骆世平)

广告目次

眼科用生物羊膜 广州瑞泰生物科技有限公司……封二

尼目克司 杭州仟源保灵药业有限公司……前插页

博士伦赛乐(氯替泼诺妥布霉素滴眼液) 山东博士伦福瑞达制药有限公司……前插页

同息通(曲安奈德注射液) 广东省医药进出口公司珠海公司……前插页

沃丽汀(卵磷脂络合碘片) 广东泰恩康医药股份有限公司……前插页

眼科器械 天津高视晶品医疗技术有限公司……封三

迈达科技 天津迈达医学科技股份有限公司……封底