2016, 34(9): 837-841. DOI: 10.3760/cma.j.issn.2095-0160.2016.09.013.
[25] Shen L, You Y, Sun S, et al. Intraocular and systemic pharmacokinetics of triamcinolone acetonide after a single 40-mg posterior subtenon application[J]. Ophthalmology, 2010, 117(12): 2365-2371. DOI: 10.1016/j.ophtha.2010.03.033.
[26] Ehrlich R, Ciulla TA, Moss AM, et al. Combined treatment of intravitreal bevacizumab and intravitreal triamcinolone in patients with retinal vein occlusion: 6 months of follow-up[J]. Graefe's Arch Clin Exp Ophthalmol, 2010, 248(3): 375-380. DOI: 10.1007/s00417-009-1211-6.
[27] Iwao K, Inatani M, Kawaji T, et al. Frequency and risk factors for intraocular pressure elevation after posterior sub-Tenon capsule triamcinolone acetonide injection[J]. J Glaucoma, 2007, 16(2): 251-256. DOI: 10.1097/IJG.0b013e31802d696f.
[28] Xu X, Han Y, Kong L, et al. Clinical implication of triamcinolone in aqueous humor after depository sub-Tenon application[J]. J Cataract Refract Surg, 2017, 43(11): 1383-1390. DOI: 10.1016/j.jcrs.2017.08.010.
[29] Mishra C, Lalitha P, Rameshkumar G, et al. Incidence of endophthalmitis after intravitreal injections: risk factors, microbiology profile, and clinical outcomes[J]. Ocul Immunol Inflamm, 2018, 26(4): 559-568. DOI: 10.1080/09273948.2018.1430238.

（收稿日期：2022-04-15　修回日期：2022-11-01）

（本文编辑：刘艳　施晓萌）

· 病例报告 ·

Alport 综合征诊疗 1 例

程志兴　曹丹　谢洁

广东省人民医院 & 广东省医学科学院眼科，广州 510080

通信作者：程志兴，Email：chengdragon2004@126.com

Diagnosis and treatment of Alport syndrome: a case report

Cheng Zhixing, Cao Dan, Xie Jie

Department of Ophthalmology, Guangdong Provincial People's Hospital, Guangdong Academy of Medical Sciences, Guangzhou 510080, China

Corresponding author: Cheng Zhixing, Email: chengdragon2004@126.com

DOI: 10.3760/cma.j.cn115989-20220808-00365

患者，男，23 岁，2018 年 10 月 14 日因双眼视物模糊 3 年于外院就诊，双眼裸眼视力 0.5，最佳矫正视力右眼 -0.25 DS/-0.50 DC×5=0.6，左眼矫正无助；眼压右眼 13 mmHg（1 mmHg=0.133 kPa），左眼 12 mmHg；考虑诊断为“双眼视神经病变”。图形视觉诱发电位（pattern visual evoked potential，P-VEP）检查示右眼正常，左眼异常。头颅 MRI 检查示左侧额叶少许脑缺血灶，双眼眼眶未见异常。未检测到线粒体 DNA（mitochondrial DNA，mtDNA）3 个原发突变位点 mtDNA11778、mtDNA14484 和 mtDNA3460，初步排除 Leber 遗传性视神经病变及压迫性视神经病变。2019 年 6 月 29 日患者于广东省人民医院眼科就诊，眼前节照相示双眼晶状体前圆锥样改变（图 1A，B）；眼前节光相干断层扫描（optical coherence tomography，OCT）检查证实双眼晶状体前圆锥（图 1C，D）。角膜地形图检查示双眼角膜偏薄，右眼瞳孔中心、顶点和最薄点厚度分别为 471、470 和 466 μm，左眼分别为 471、471 和 466 μm，最薄点均在颞下方，角膜前表面和后表面较规则，两子午线曲率差异在正常范围（图 1E，F）。右眼角膜内皮细胞计数和六边形细胞比例分别为 2 683.7 个/mm^2 和 61%，左眼分别为 2 552.7 个/mm^2 和 70%。彩色眼底照相可见双眼黄斑周围点状色素改变（图 2A，B）；OCT 血流成像（OCT angiography，OCTA）示双眼黄斑无血管区（foveal avascular zone，FAZ）不规则；右眼黄斑旁鼻侧、颞侧、上方和下方视网膜浅层毛细血管密度分别为 51.5%、46.3%、46.0% 和 44.1%，左眼分别为 53.9%、51.3%、51.2% 和 50.6%；右眼鼻侧、颞侧、上方和下方黄斑旁视网膜厚度分别为 321、242、275 和 253 μm，左眼分别为 291、238、268 和 247 μm。双眼黄斑颞侧视网膜明显变薄，主要累及内层（图 2C，D）。听力检测：右耳音平均听阈 54 dB，骨导纯音平均听阈 52 dB，左耳音平均听阈 56 dB，骨导纯音平均听阈 54 dB，提示双侧感音神经性耳聋。结合患者病史经查阅文献后初步考虑为 Alport 综合征。2019 年 7 月 11 日尿常规检测显示红细胞 148 个/μl、血尿（++）、蛋白尿（+）；尿渗透压+尿位相结果示尿红细胞总数明显升高，为 49 500 个/ml；尿蛋白定量为 0.8 g/24 h。2019 年 7 月 25 日于肾内科行右侧肾脏穿刺活检术，苏木精-伊红染色和特殊染色三项（PAS、PASM 和 Masson 染色）显示部分肾小球球性硬化，肾小球系膜细胞和基质轻度增生伴局灶内皮细胞增生，基底膜略增厚，毛细血管襻基底膜染色不均一，少数肾小球球囊周纤维化，其内毛细血管襻缺血皱缩，肾小管上皮细胞空泡及颗粒变性，多灶状及片状萎缩，肾间质可见较多泡沫样细胞，多灶状及片状炎症细胞浸润伴纤维化，小动脉管壁增厚，管腔狭窄；刚果红、氧化刚果红、油红 O 染色均呈阴性（图 3A～D）；免疫荧光未见免疫复合物沉积；α1 阳性对照正常；α3 肾小球基底膜、肾小管基底膜表达缺失；α5 肾小球包曼氏囊表达节段性缺失，肾小球基底膜、肾小管基底膜表达缺失（图 3E～G）；电子显微镜检查结果示，肾小球基底膜厚薄不一，基底膜致密层增厚，部分呈撕裂状和蛛网状，足突弥漫融合，未见电子致密物沉积（图 3H～J）。明确诊断：Alport 综合征。患者尿蛋白/肌酐比明显上升，尿白蛋白增加，经过控制血压（苯磺酸氨氯地平片 10 mg，每天 1 片）和护肾治疗（复方 α-酮酸片，每次 4 片和尿毒清颗粒，每次 5 g，均为每天 3 次）后尿蛋白/肌酐比和尿白蛋白均有下降。目前继续控制血压和护肾治疗，定期门诊复诊。

中华医学会杂志社 Chinese Medical Association Publishing House 版权所有 违者必究

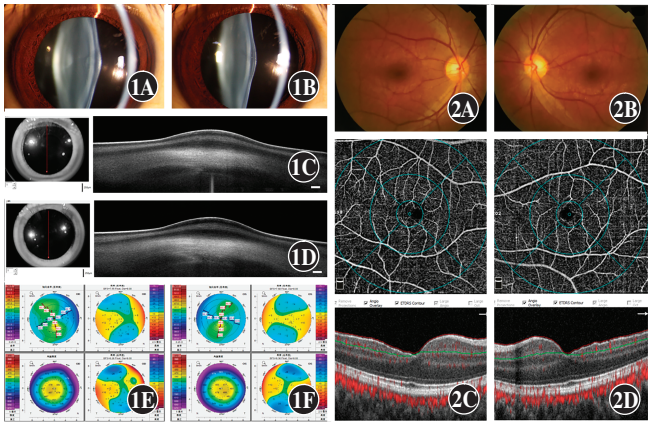

图 1　患者眼前节检查　A、B：双眼眼前节照相可见晶状体前圆锥　C、D：眼前节 OCT 证实双眼晶状体前圆锥　E、F：角膜地形图示双眼角膜厚度偏薄（A、C、E：右眼；B、D、F：左眼）　**图 2　患者眼后节检查**　A、B：彩色眼底照相示双眼黄斑区斑点样色素改变　C、D：OCTA 示双眼黄斑无血管区不规则，黄斑颞侧视网膜内层明显变薄，与鼻侧相比，颞侧内界膜呈高反射且反射带较厚（A、C：右眼；B、D：左眼）

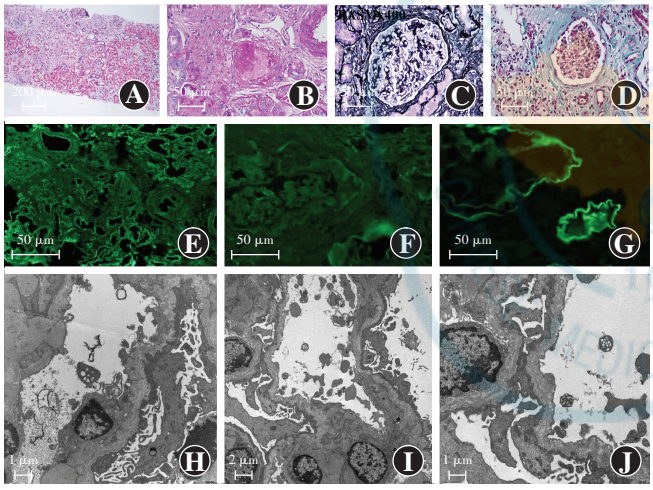

图 3　肾活检病理检查　A～D：苏木素-伊红染色及三项特殊染色（A：HE ×100，标尺 = 200 μm；B：PAS ×400，标尺 = 50 μm；C：PASM ×400，标尺 = 50 μm；D：Masson ×400，标尺 = 50 μm）　E～G：免疫荧光染色（异硫氰酸荧光素染色 ×400，标尺 = 50 μm）（E：α1 阳性对照；F：α3 肾小球和肾小管基底膜表达缺失；G：α5 肾小球包曼氏囊表达节段性缺失，肾小球和肾小管基底膜表达缺失）　H～J：电子显微镜下可见基底膜厚薄不一、致密层增厚，部分呈撕裂状和蛛网状，足突弥漫融合（H：×10 000，标尺 = 1 μm；I：×6 000，标尺 = 2 μm；J：×12 000，标尺 = 1 μm）

讨论：Alport 综合征是编码肾小球基底膜的Ⅳ型胶原基因突变而产生的以血尿、蛋白尿、进行性肾功能减退、感音性耳聋及眼部异常为特征的遗传性疾病[1]。Alport 综合征患者常首诊于肾内科，首诊于眼科少见，本例患者首诊于眼科，患者有血尿、蛋白尿、进行性肾功能减退、感音神经性耳聋、双眼晶状体前圆锥、黄斑颞侧视网膜内层明显变薄等典型临床表现。

Wang 等[2]报道的 X 连锁隐性遗传 Alport 综合征男性患者和常染色体隐性遗传的 Alport 综合征患者中出现晶状体前圆锥的比率分别为 56% 和 80%，出现中心视网膜病变的比率分别为 59% 和 87%，本例患者双眼均表现为晶状体前圆锥和黄斑区视网膜病变。研究表明，Alport 综合征患者黄斑颞侧视网膜内层变薄，FAZ 增大；OCTA 可表现为黄斑区视网膜浅层和深层毛细血管有较高的不均一性[3-4]。本例患者 OCTA 示双眼 FAZ 不规则，双眼视网膜浅层血管密度鼻侧高于颞侧，上方略高于下方，鼻侧视网膜厚度明显比颞侧厚，上方比下方厚，与既往研究结果一致[3-4]。Savige 等[5]研究发现，Alport 综合征患者黄斑颞侧内界膜反射增强，神经纤维层内的高反射改变与黄斑周围斑点状病灶相一致，本例患者眼底也可观察到黄斑周围点状病变且 OCT 也显示双眼黄斑颞侧内界膜反射增强。Alport 综合征患者中不足 10% 合并角膜病变，包括后部多形性角膜营养不良、角膜糜烂和角膜瘢痕等[6]。Moshirfar 等[7]报道 1 例 52 岁女性 Alport 综合征患者合并双眼圆锥角膜，角膜曲率异常，厚度偏薄。本例患者双眼角膜也明显偏薄，但角膜曲率尚在正常范围，角膜前表面和后表面较规则，暂不支持圆锥角膜的诊断；双眼角膜内皮计数及形态正常，角膜上皮完整。目前尚不明确角膜厚度与本病的关系，该患者是否会发展为圆锥角膜也有待进一步随访。

本例患者未能明确基因突变位点。但诊断 Alport 综合征的金标准是电子显微镜下肾小球基底膜的特征性改变[8]。本例患者电子显微镜结果示肾小球基底膜厚薄不一，基底膜致密层增厚，部分呈撕裂状和蛛网状，结合临床表现符合 Alport 综合征的诊断标准。本病例提示我们，对于双眼晶状体前圆锥的患者应注意 Alport 综合征可能并及时进行详细检查以尽早确诊和规范治疗。

利益冲突　所有作者均声明不存在利益冲突

参考文献

[1] Pedrosa AL, Bitencourt L, Paranhos RM, et al. Alport syndrome: a comprehensive review on genetics, pathophysiology, histology, clinical and therapeutic perspectives[J]. Curr Med Chem, 2021, 28(27): 5602-5624. DOI: 10.2174/0929867328666210108113500.
[2] Wang Y, Sivakumar V, Mohammad M, et al. Clinical and genetic features in autosomal recessive and X-linked Alport syndrome[J]. Pediatr Nephrol, 2014, 29(3): 391-396. DOI: 10.1007/s00467-013-2643-0.
[3] Trancoso FG, Gallon L, Bomfim M, et al. Optical coherence tomography angiography findings in patients with Alport syndrome[J]. Arq Bras Oftalmol, 2020, 83(6): 473-477. DOI: 10.5935/0004-2749.20200088.
[4] Cunha AM, Teixeira D, Cabral D, et al. Quantitative optical coherence tomography angiography biomarkers for Alport syndrome[J]. Ophthalmologica, 2022, 245(1): 41-48. DOI: 10.1159/000519242.
[5] Savige J, Liu J, DeBuc DC, et al. Retinal basement membrane abnormalities and the retinopathy of Alport syndrome[J]. Invest Ophthalmol Vis Sci, 2010, 51(3): 1621-1627. DOI: 10.1167/iovs.08-3323.
[6] Ratkovic M, Pidro A, Pidro A. Maculopathy, fundus changes and anterior lenticonus in Alport syndrome[J]. Beyoglu Eye J, 2021, 6(1): 66-69. DOI: 10.14744/bej.2021.60783.
[7] Moshirfar M, Skanchy DF, Gomez AT, et al. Keratoconus in a patient with Alport syndrome: a case report[J]. World J Clin Cases, 2019, 7(19): 3012-3017. DOI: 10.12998/wjcc.v7.i19.3012.
[8] Alport 综合征诊疗共识专家组. Alport 综合征诊断和治疗专家推荐意见[J]. 中华肾脏病杂志, 2018, 34(3): 227-231. DOI: 10.3760/cma.j.issn.1001-7097.2018.03.014.
Chinese expert group on the diagnosis and treatment of Alport syndrom. Recommendations for the diagnosis and treatment of Alport syndrome[J]. Chin J Nephrol, 2018, 34(3): 227-231. DOI: 10.3760/cma.j.issn.1001-7097.2018.03.014.

（收稿日期：2022-08-08　修回日期：2022-11-09）

（本文编辑：刘艳　施晓萌）

中华医学会杂志社 Chinese Medical Association Publishing House 版权所有 违者必究