· 实验研究 ·

眼病候选基因芯片在一汉族视网膜色素变性家系分子遗传学中的应用

周晓敏　黄辉　王瑛　吴静　樊宁　蒋善明　刘旭阳

【摘要】 **背景**　视网膜色素变性(RP)是一种累及视网膜光感受器细胞及色素上皮细胞的遗传性致盲眼病。RP 的发病机制及临床特征较复杂,具有遗传异质性和临床异质性。随着基因组学的迅猛发展,越来越多的研究手段应用于 RP 致病基因筛查。 **目的**　通过眼科基因芯片测序方法探讨一常染色体遗传 RP 家系临床表型及其基因突变情况。 **方法**　于 2013 年 6 月在重庆市荣昌县收集一汉族 RP 家系,对该家系所有患者进行眼科检查确诊后,抽取 12 名家系成员外周静脉血各 1 ml,应用华大基因眼科芯片目标区域捕获技术进行基因突变检测。该基因芯片覆盖了眼病相关的基因编码区(包括 59 个 RP 候选基因),选择家系内 2 例 RP 患者(Ⅱ5、Ⅱ7)的 DNA 样本进行目标区域捕获测序。通过生物信息学技术对测序结果进行分析,对共有的变异位点进行 Sanger 测序验证。 **结果**　该家系为常染色体遗传的 RP 家系。通过基因芯片分析发现该家系Ⅱ5 和Ⅱ7 患者存在 2 个共有基因突变:*USH2A*(c. 3065T>C, p. Phe1022Ser)突变和 *PDE6A*(c. 1699G>A, p. Ala1319Gly)突变,家系其他成员检测结果表明 2 个基因突变未与疾病共分离。该眼科基因芯片高通量测序技术虽然未定位该家系致病基因,但快速排除了 RP 常见候选基因,为进一步分析奠定了研究基础。 **结论**　采用基于目标区域捕获测序的眼科基因芯片技术可以快速、准确地筛查 RP 常见候选基因,是眼科疾病遗传研究的一项适用且高效的新方法。

【关键词】 视网膜色素变性; 基因; 二代测序; 分子遗传学; 家系分析

Next generation sequencing based molecular genetic analysis of a Chinese Han family with autosomal retinitis pigmentosa

Zhou Xiaomin, Huang Hui, Wang Ying, Wu Jing, Fan Ning, Jiang Shanming, Liu Xuyang. Ophthalmic Laboratories & Department of Medical Affairs, West China Hospital, Sichuan University, Chengdu 610041, China

Corresponding author: Liu Xuyang, Email: xliu1213@126.com

[**Abstract**] **Background**　Retinitis pigmeutosa (RP) is a progressive inheritance disease. It is characterized by highly genetical and phenotypical heterogeneity. With the rapid development of genomics, new methods are applied to the genetic screening of RP. **Objective**　This study was to characterize the clinical features of a Chinese family with autosomal RP and to screen the candidate genes. **Methods**　Twelve members from this family were included in the study. All participants underwent complete ophthalmologic examinations. Targeted-capture next generation sequencing (NGS) based molecular genetic analysis was performed on two patients of this RP family(Ⅱ5, Ⅱ7). The DNA sample from the two patients was separately sequenced using custom capture gene chip, which includes 59 retinal disease genes. The sequencing results were analyzed by bioinformatics technology. Identified variations were verified in the rest family members by PCR and Sanger sequencing. This study was approved by Ethic Committee of West China Hospital, and informed consent was obtained from the subjects. **Results**　Four members of this family were diagnosed as RP, and the rest were asymptomatic. Missense mutation (c. 3065T>C, p. Phe1022Ser) in *USH2A* and missense mutation (c. 1699G>A, p. Ala1319Gly) in *PDE6A* were found in two patients (Ⅱ5 and Ⅱ7). The variants were not co-segregated with the phenotype of this family. The causative mutation was not found by the targeted-capture NGS based eye disease chip, but it ruled out a large number of candidate genes for RP. **Conclusions**　Our study

DOI: 10.3760/cma.j.issn.2095-0160.2015.08.006

作者单位:610041 成都,四川大学华西医院医教部/眼科学研究室(周晓敏、王瑛、蒋善明);518000 深圳华大基因研究院(黄辉、吴静);518000 暨南大学附属深圳市眼科医院(樊宁、刘旭阳)

通信作者:刘旭阳,Email:xliu1213@126.com

Q2xvdWRWZXJzaW9uLQo?

suggests that targeted-capture NGS based eye disease chip can quickly detect mutations in known RP genes. It can be a new applicable and efficient method for molecular genetic analysis of ocular disease.

[**Key words**]　Retinitis pigmentosa; Gene; Next generation sequencing; Molecular genetic analysis; Pedigree

视网膜色素变性(retinitis pigmentosa, RP)是由于视网膜感光细胞和色素上皮细胞变性而导致夜盲和进行性视野缩窄的疾病,是一种常见的遗传性眼病[1]。RP 在世界范围内的发病率约为 1/3 500,在中国的发病率为 1/3 467[2],全世界约有 150 万以上 RP 患者,且发病率有逐年上升的趋势。RP 发病机制尚未明确,也缺乏有效的防治手段。RP 具有高度的遗传异质性,根据遗传方式的不同,分为常染色体显性遗传 RP、常染色体隐性遗传 RP、X 连锁 RP、双基因遗传 RP 及线粒体遗传 RP[3]。在各 RP 遗传类型中,15% ~25% 为常染色体显性遗传 RP,5% ~25% 为常染色体隐性遗传 RP,5% ~15% 为 X 连锁 RP,40% ~50% 为散发型,双基因突变遗传 RP 和线粒体遗传 RP 仅占极少数。遗传因素在 RP 的发病机制中起重要作用。目前关于各遗传类型 RP 的分子遗传研究甚多。特别是近年来,随着基因组学及后基因组学的迅猛发展,一整套的序列和结构分析注释工具及专门的序列数据库软件被广泛应用,荧光标记核酸自动测序仪被普遍使用,全基因组关联分析(genome-wide association study, GWAS)、全外显子组测序和全基因组测序等技术被越来越多地应用于基因研究。RP 的分子遗传学研究有了很大进展,最新的研究表明可能有超过 60 个基因与 RP 相关,由于 RP 基因型与临床表型之间缺乏对应关系,因此常规的 RP 候选基因 Sanger 测序筛查有一定的盲目性,成功率低,而直接进行全基因组测序分析成本较大。本研究主要通过眼科基因芯片测序这一新方法对一 RP 家系进行分子遗传学研究,旨在快速、准确地筛选已经明确的 RP 致病基因与该家系的相关性。

1　资料与方法

1.1　一般资料

于 2013 年 6 月在重庆市荣昌县收集一汉族 RP 家系,包括 12 名成员,其中 RP 患者 4 例(Ⅱ3、Ⅱ5、Ⅱ7、Ⅱ13),正常成员 8 名(Ⅱ6、Ⅱ10、Ⅱ13、Ⅱ17、Ⅲ10、Ⅲ12、Ⅲ16、Ⅳ2、Ⅳ3),均非近亲婚配(图 1)。本研究经暨南大学附属深圳市眼科医院伦理委员会审核通过,所有临床检查和基因分析均获得受检者的知情同意。

1.2　方法

1.2.1　DNA 提取　抽取 12 名家系成员外周静脉血各 1 ml,乙二胺四乙酸(ethylenediamine tetraacetic acid, EDTA)抗凝。血液 DNA 抽提试剂盒(德国 Qiagen 公司)进行基因组 DNA 的提取,采用质量分数 1% 琼脂糖凝胶电泳法鉴定目的 DNA 条带。

1.2.2　RP 基因突变的检测　采用华大基因研制开发的眼科基因芯片对该家系致病基因进行筛查。该基因芯片(NimbleGen, Roche)主要覆盖了根据 GeneReviews、OMIM(Online Mendelian Inheritance in Man)(NCBI)和 Retinal information Network(RetNet, https://sph.uth.edu/Retnet/)查询的 RP、先天性黑朦、白内障等共计 360 种眼部疾病相关的 283 个基因的 4 381 个外显子。基因芯片主要基于二代测序技术,对目标基因区域捕

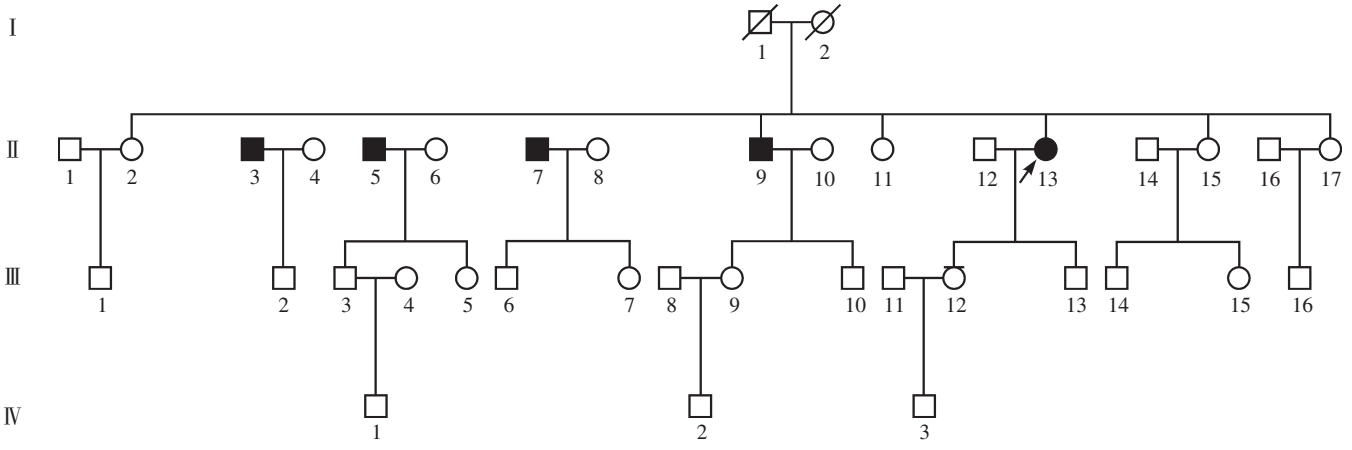

图 1　常染色体遗传的视网膜色素变性家系图　其中 4 例患者(Ⅱ3、Ⅱ5、Ⅱ7、Ⅱ13)和 8 名正常成员(Ⅱ6、Ⅱ10、Ⅱ13、Ⅱ17、Ⅲ10、Ⅲ12、Ⅲ16、Ⅳ2、Ⅳ3)纳入研究　□:正常男性　○:正常女性　■:患病男性　●:患病女性　∅:去世　○:未知　↗:先证者

Q2xvdWRWZXJzaW9uLQo?

获并深度测序，平均每个样本的测序深度达到 150×。该基因芯片覆盖 59 个 RP 常见候选基因（表 1）。本研究中对 RP 家系患者Ⅱ5 和Ⅱ7 的 DNA 样本进行遗传性眼病基因编码区的捕获测序，对这些基因外显子及其邻近±10 bp 内含子区所有变异，包括点突变、单核苷酸多态性（single nucleotide polymorphisms，SNPs）和移码突变进行测序分析，具体筛选条件包括：（1）错义、剪切、无义、同义、Alt_start 以及通读突变。（2）1000 Genomes、dbSNP 和 HapMap 3 个数据库中频率小于 0.01 的基因突变。（3）纯合子大于 10，杂合子相加大于 10 的基因突变。最后对 2 例患者共有的候选突变进行 Sanger 测序验证和致病性评估。分析不包括基因组结构变异（如大片段杂合缺失、复制与倒位重排）、大片段杂合插入突变（如 ALU 介导的插入突变）及位于基因调节区或内含子区的突变。

表 1　基因芯片覆盖的 RP 相关基因

疾病	相关基因
RP	*RP1*、*RP2*、*RPGR*、*RHO*、*PRPH2*、*ROM1*、*RP9*、*IMPDH1*、*PRPF31*、*CRB1*、*PRPF8*、*TULP1*、*CA4*、*PRPF3*、*ABCA4*、*RPE65*、*EYS*、*CERKL*、*NRL*、*FAM161A*、*FSCN2*、*TOPORS*、*SNRNP200*、*SEMA4A*、*PRCD*、*NR2E3*、*MERTK*、*USH2A*、*PDE6B*、*PROM1*、*KLHL7*、*PDE6A*、*RGR*、*CNGB1*、*IDH3B*、*SAG*、*GUCA1B*、*CNGA1*、*BEST1*、*TTC8*、*RDH12*、*C2orf71*、*ARL6*、*IMPG2*、*PDE6G*、*ZNF513*、*DHDDS*、*PRPF6*、*CLRN1*、*MAK*、*CDHR1*、*RBP3*、*OFD1*、*RLBP1*、*FLVCR1*、*CRX*、*LRAT*、*AIPL1*、*SPATA7*

注：RP：视网膜色素变性

2　结果

2.1　分子遗传学研究

该眼病候选基因芯片覆盖了大部分 RP 相关基因（表 1）。测序结果显示患者Ⅱ5 和Ⅱ7 存在 2 个共有基因突变：*USH2A*（c. 3065T>C，p. Phe1022Ser）突变和 *PDE6A*（c. 1699G>A，p. Ala1319Gly）突变（表 2）。后期 Sanger 测序验证这 2 个基因突变不符合疾病共分离。

表 2　患者Ⅱ5 和Ⅱ7 共有基因突变

基因	基因序列号	突变位点序列号	基因亚区	核苷酸改变	氨基酸改变	功能改变	Hom/Het
USH2A	NM_206933	—	CDS14	c. 3065T>C	p. Phe1022Ser	错义	Het
PDE6A	NM_000440	rs4840501	CDS13	c. 1699G>A	p. Ala1319Gly	错义	Het

注：Hom：纯合突变；Het：杂合突变；—：无

2.2　受检者眼部临床表现

患者Ⅱ3、Ⅱ5、Ⅱ7 及Ⅱ13 均在 30 岁左右出现双眼视力下降，双眼视力检查均为手动/眼前，间接检眼镜检查眼底均可见视盘呈蜡黄色，视网膜血管管径变细，并可见周边部和后极部视网膜大量骨细胞样色素沉积。患者Ⅱ3、Ⅱ5、Ⅱ7 及Ⅱ13 均有白内障病史，患者Ⅱ3、Ⅱ5、Ⅱ7 视网膜色素上皮萎缩，可透见脉络膜大血管。患者Ⅱ5、Ⅱ13有夜盲史，患者Ⅱ3 左眼已行白内障手术，右眼虹膜后粘连。患者Ⅱ5 已行右眼白内障手术，左眼晶状体核性混浊，患者Ⅱ7 已行左眼白内障手术。其他成员临床表型正常，晶状体透明，间接检眼镜检查眼底见视网膜和视盘颜色红润，黄斑反光清晰，周边视网膜未见色素沉积（图 2）。

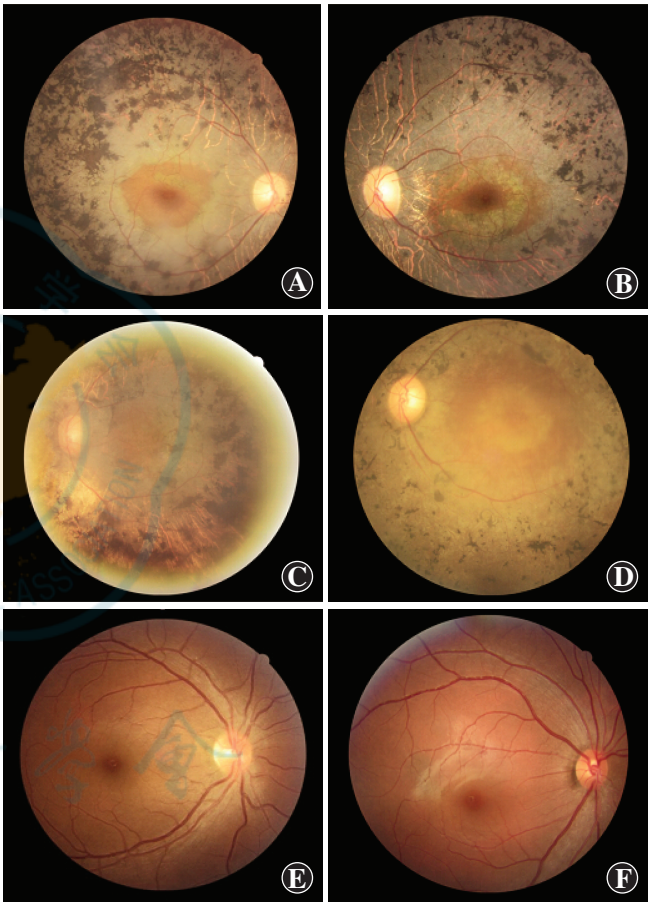

图 2　RP 家系成员眼底检查　A：患者Ⅱ5 右眼彩色眼底照相　B：患者Ⅱ7 左眼彩色眼底照相　C：患者Ⅱ3 左眼彩色眼底照相　D：患者Ⅱ13 左眼彩色眼底照相　E：临床表型正常成员Ⅱ17 右眼彩色眼底照相　F：临床表型正常成员Ⅲ12 右眼彩色眼底照相

3　讨论

RP 是常见的单基因遗传性致盲眼病，主要临床表现为光感受器功能异常导致进行性夜盲和视野缩窄，多为双眼发病，致盲率高。迄今为止，RetNet（http://www.sph.uth.tmc.edu/RetNet/.）和 HGMD（http://www.hgmd.cf.ac.uk/.）已报道 60 多个 RP 相关基因和 3 000 多个致病位点，越来越多新基因和新位点被发现[4]。随着对 RP 的深入了解，发现该疾病的基因型和表现型之间关系不明确，兼具遗传异质性和临床

Q2xvdWRWZXJzaW9uLQo?

异质性的特点[5-6]。

连锁分析和 DNA 直接测序是探索疾病相关基因及致病位点的传统技术方法，虽然该类方法稳定、可靠，但仍有各自弊端。连锁分析在染色体上的定位通常是 cM 级别，也就是百万个碱基对，其中包含成百上千个基因，很难精确定位突变位点。传统 DNA 直接测序则只适用于候选基因较少的疾病遗传分析。随着测序技术的发展，以 Ilumina GA、454 和 Solid 为代表的第二代测序技术（next-generation sequencing，NGS）可以对大量的序列片段进行高通量平行测序[7]，尤其是近年的 Solexa 测序技术，使迅速、准确地寻找与疾病相关的突变或遗传改变成为可能[8-11]。目前有 3 种 NGS 策略：全基因组 NGS、全外显子组 NGS 和目标区域 NGS。全基因组 NGS 和全外显子组 NGS 对人类基因组覆盖率高，是疾病基因分析的高效手段，但是由于其成本高以及后期有大量测序数据集的分析和管理，使其并没有成为定位致病基因的常规手段。目标区域 NGS 技术又称为第 3 代 NGS 技术，主要是对疾病已知致病基因片段进行捕获测序，有针对性且成本较低，利于更有效定位已知致病基因的新发突变[12-13]，其缺点是不能发现新的致病基因。第 3 代 NGS 技术是当前 RP 筛选突变的最佳方法，且在视网膜疾病中已有运用[4,14]。

RP 家系的遗传分析中，常首先根据其遗传模式对候选基因进行筛选，对候选基因直接进行 Sanger 测序分析，该方法成功率不高。究其原因：（1）RP 候选基因众多，无法一一排除，尤其是遗传模式不明确的 RP 家系，候选基因分析更是费时、费力。（2）RP 具有遗传异质性和临床异质性，基因型与临床表型之间缺乏明确对应关系，很难根据临床表型确定候选基因并进行直接测序分析。（3）不同疾病存在基因重叠现象，多种遗传性视网膜疾病具有重叠的临床表现和遗传背景，如原发性 RP 和白点状视网膜变性、视锥视杆细胞营养不良、先天性黑朦等；不同种类的 RP 可能有相同的致病基因[15-16]，RP 的致病基因也可能是先天性黑朦的相关基因[17-18]。所以，在 RP 的遗传分析中 Sanger 测序并不能快速、准确地寻找致病基因。

本研究中家系的特点是所有 RP 患者都集中在第 2 代，均在 30 岁左右发病。第 1 代家系成员已去世，无法对其进行临床诊断，而第 3 代、第 4 代家系成员年龄较小，目前无法确定其发病与否，以致该家系遗传模式不明确。针对这种情况，对所有候选基因直接测序分析将耗时长、成功率低、成本高。外显子组测序同样成本高且对家系的样本选择有一定要求。综合考虑后，本研究中选用已成熟的眼科基因芯片高通量测序的方法来对该家系进行致病基因筛查，该方法是针对眼病候选基因目标区域的 NGS 技术。基因芯片覆盖了 360 种眼部疾病相关的 283 个基因，其中 RP 常见相关基因 59 个。该芯片测序较外显子组或全基因组测序用时短、成本低，可快速地一次性筛选大量 RP 相关候选基因。国外一些实验室也开展了遗传性眼病的基因芯片检测服务，但疾病的种类及相关候选基因数目有限。虽然在本家系研究中未能在基因芯片范围内筛选到共分离的致病基因，但本研究为下一步工作提供了研究基础，指出了研究方向。该眼科基因芯片测序方法是眼病分子遗传研究中一种有效的新方法，尤其适用于 RP 和先天性黑朦等候选基因较多的眼病。

参考文献

[1] 张敏芳，徐海伟，孟晓红，等. 散发性视网膜色素变性的流行病学及临床表型特征调查[J]. 中华实验眼科杂志，2012，30(5)：450-453. doi：10.3760/cma.j.issn.2095-0160.2012.05.015.

[2] 覃泳杰. 常染色体遗传型视网膜色素变性相关基因的研究进展[J]. 眼科研究，2009，27(12)：1159-1163.

[3] Dryja TP, Li T. Molecular genetics of retinitis pigmentosa[J]. Hum Mol Genet, 1995, 4: 1739-1743.

[4] Daiger SP, Sullivan LS, Bowne SJ. Genes and mutations causing retinitis pigmentosa[J]. Clin Genet, 2013, 84(2): 132-141. doi: 10.1111/cge.12203.

[5] 庄文娟，容维宁，李娜，等. 常染色体显性遗传视网膜色素变性患者视紫红质基因和视网膜变性慢基因突变检测分析[J]. 中华眼底病杂志，2008，24(5)：379-382.

[6] 张晓莉，杨冠寅，彭智培，等. 视网膜色素变性患者中视网膜色素变性 1 基因点突变的研究[J]. 中华医学遗传学杂志，2002，19(3)：194-197.

[7] Biesecker LG. Exome sequencing makes medical genomics a reality[J]. Nat Genet, 2010, 42(1): 13-14. doi: 10.1038/ng0110-13.

[8] Zuchner S, Dallman J, Wen R, et al. Whole-exome sequencing links a variant in DHDDS to retinitis pigmentosa[J]. Am J Hum Genet, 2011, 88(2): 201-206. doi: 10.1016/j.ajhg.2011.01.001.

[9] Wang J, Wang W, Li R, et al. The diploid genome sequence of an Asian individual[J]. Nature, 2008, 456(7218): 60-65. doi: 10.1038/nature07484.

[10] Hoischen A, van Bon BW, Gilissen C, et al. De novo mutations of SETBP1 cause Schinzel-Giedion syndrome[J]. Nat Genet, 2010, 42(6): 483-485. doi: 10.1038/ng.581.

[11] Audo I, Bujakowska KM, Leveillard T, et al. Development and application of a next-generation-sequencing (NGS) approach to detect known and novel gene defects underlying retinal diseases[J/OL]. Orphanet J Rare Dis, 2012, 7: 8 [2014-11-26]. http://www.ojrd.com/content/7/1/8. doi: 10.1186/1750-1172-7-8.

[12] Schadt EE, Turner S, Kasarskis A. A window into third-generation sequencing[J]. Hum Mol Genet, 2010, 19(R2): R227-R240. doi: 10.1093/hmg/ddq416.

[13] Rehm HL. Disease-targeted sequencing: a cornerstone in the clinic[J]. Nat Rev Genet, 2013, 14(4): 295-300. doi: 10.1038/nrg3463.

[14] Chen X, Zhao K, Sheng X, et al. Targeted sequencing of 179 genes associated with hereditary retinal dystrophies and 10 candidate genes identifies novel and known mutations in patients with various retinal diseases[J]. Invest Ophthalmol Vis Sci, 2013, 54(3): 2186-2197. doi: 10.1167/iovs.12-10967.

[15] Wang Y, Guo L, Cai SP, et al. Exome sequencing identifies compound heterozygous mutations in CYP4V2 in a pedigree with retinitis pigmentosa[J/OL]. PLoS One, 2012, 7(5): e33673 [2014-11-28]. http://dx.plos.org/10.1371/journal.pone.0033673. doi: 10.1371/journal.pone.0033673.

[16] Churchill JD, Bowne SJ, Sullivan LS, et al. Mutations in the X-linked retinitis pigmentosa genes RPGR and RP2 found in 8.5% of families with a provisional diagnosis of autosomal dominant retinitis pigmentosa[J].

Q2xvdWRWZXJzaW9uLQo?

Invest Ophthalmol Vis Sci, 2013, 54(2): 1411-1416. doi: 10.1167/iovs.12-11541.
[17] Mataftsi A, Schorderet DF, Chachoua L, et al. Novel TULP1 mutation causing leber congenital amaurosis or early onset retinal degeneration [J]. Invest Ophthalmol Vis Sci, 2007, 48(11): 5160-5167. doi: 10.1167/iovs.06-1013.
[18] Ajmal M, Khan MI, Micheal S, et al. Identification of recurrent and novel mutations in TULP1 in Pakistani families with early-onset retinitis pigmentosa [J]. Mol Vis, 2012, 18: 1226-1237.

(收稿日期:2015-02-03)
(本文编辑:刘艳　张宇)

· 病例报告 ·

眼睑 Merkel 细胞癌一例

孙松　王峰　汤伟

患者,女,74 岁,因左眼上睑无痛性肿块迅速增大 40 余天,2014 年 6 月于无锡市第二人民医院眼科就诊。患者一般情况良好,否认高血压、糖尿病、肝炎、结核、血吸虫病、疟疾等病史,否认手术及外伤史。患者系退休教师,既往体健,否认长期阳光照射、器官移植、免疫抑制剂服用史,否认家族遗传性疾病史。眼部检查:视力右眼 0.2,左眼 0.4,左眼上睑隆起,扪及一肿块,约 2.0 cm×1.5 cm,质地中等,边界清楚,肿块表面淡紫色,累及睑缘,距睑缘 2 mm 处与皮肤有粘连,局部无睫毛,无压痛,眼球活动度良好,肿块侵及睑板(图 1)。上睑结膜光滑,角膜透明,前房无细胞,无房水闪辉,瞳孔对光反射灵敏,晶状体混浊,玻璃体少量混浊,视网膜未见异常。眼压:右眼 14 mmHg(1 mmHg=1.33 kPa),左眼 15 mmHg。全身检查未扪及淋巴结肿大。辅助检查:心电图示窦性心律,T 波改变,低电压;胸部 X 射线摄片未见异常;肝脏、胆囊、脾脏、胰腺 B 型超声检查均未见明显异常;眼眶+头颅 CT 检查示左眼睑占位(图 2,3)。实验室检查:血常规、防癌十一项、凝血机制、乙型肝炎快速表面抗原、丙型肝炎、人类免疫缺陷病毒(human immunodeficiencyvirus, HIV)、梅毒等实验室检查均未见异常。入院诊断:左眼睑恶性肿块?(性质待查)。于入院后 1 周在全身麻醉下行左眼睑肿块切除+眼睑修复术。手术方法:于左眼上睑肿块边缘外约 4 mm 处亚甲蓝划线;根据划线连同睑板、睑结膜切除肿块;术中见肿块切除物表面光滑,质地中等,体积约 2.0 cm×1.5 cm×1.5 cm,色淡红,与睑板紧密连接(图 4),术中快速病理切片示神经内分泌肿瘤,切缘肿瘤细胞阴性;取 2.0 cm×1.6 cm×1.6 cm 上腭黏膜移植于睑板睑结膜缺损处,眼睑皮肤向下做滑行皮瓣以修复眼睑皮肤缺损(图 5,6)。术后加压包扎 5~7 d,隔天清洁换药,全身抗感染治疗 3 d。光学显微镜下可见,鳞状上皮下片状异型细胞分布,细胞中等大小,核仁不清,部分呈空泡状,核分裂相多见(图 7),肿瘤组织浸润到横纹肌间。免疫组织化学染色显示,肿瘤细胞突触素蛋白(synatophysin, Syn)(图 8)、细胞角蛋白 20(cytokeratin 20, CK20)(图 9)、CKpan 均阳性,CD3、CD20、白细胞共同抗原、嗜铬素 A、CD56、CD99、甲状腺转录因子 1(thyroid transcription factor 1, TTF1)、S100、人类黑色素瘤 45(human melanoma black-

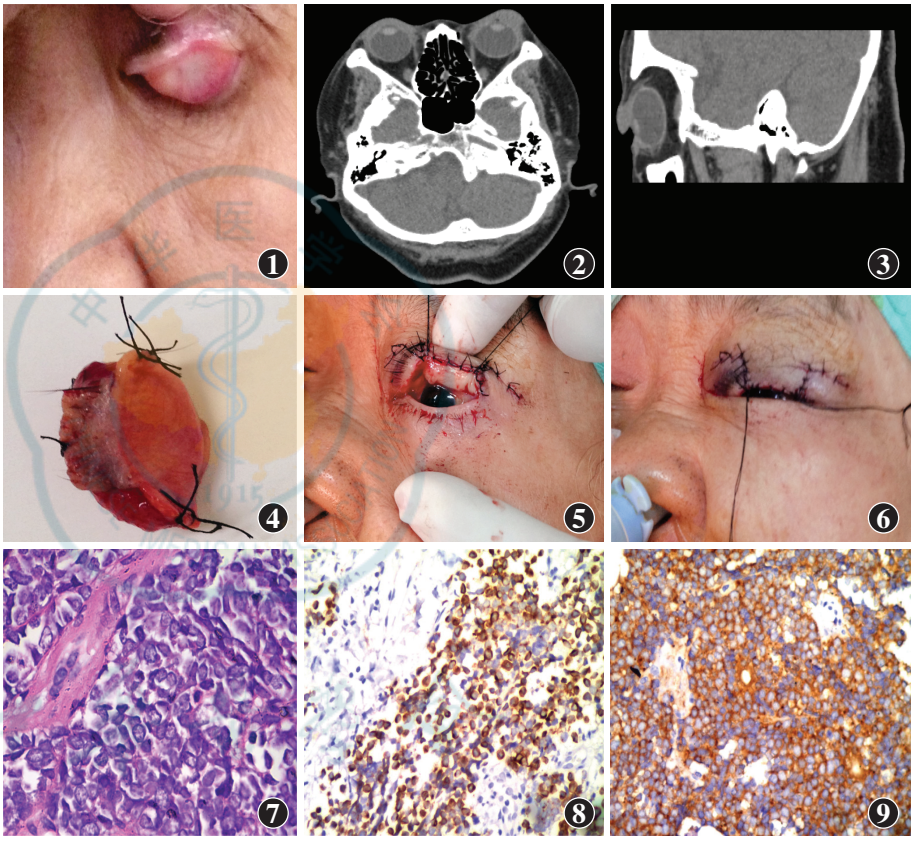

图 1　MCC 患者睑结膜外观　图 2　CT 示肿块矢状位　图 3　CT 示肿块冠状位　图 4　术中完整切除的肿块　图 5　MCC 患者肿块切除后外观　图 6　MCC 患者眼睑成形术后外观　图 7　癌细胞的细胞核呈空泡状,细胞中等大小,核仁不清(HE ×200)　图 8　组织切片细胞质 Syn 免疫组织化学染色阳性(Envision 法,ABC ×200)　图 9　光学显微镜下可见 MCC 患者组织切片 CK20 免疫组织化学染色阳性(Envision 法,ABC ×200)

DOI: 10.3760/cma.j.issn.2095-0160.2015.08.007
作者单位:214002 无锡,南京医科大学附属无锡市第二人民医院眼科
通信作者:汤伟,Email: tangweiluyi@163.com

Q2xvdWRWZXJzaW9uLQo?